copyright by not for publication Quintessenz

Michael Arnold, Gabriel Krastl

Resorptionen bleibender Zähne
Teil 2: Management interner Resorptionen

INDIZES
Resorption, transiente interne Resorption, progressive interne Resorption

ZUSAMMENFASSUNG
Die Resorption bleibender Zähne stellt einen pathologischen Abbau der Zahnhartsubstanzen durch klastische Zellaktivität dar. Zur besseren klinischen Einordnung werden Wurzelresorptionen primär nach ihrem Ursprungsort in interne und externe Resorptionen eingeteilt. Daneben kann eine weitere Unterteilung in transiente (selbstlimitierende) und progressive (behandlungsbedürftige) Verlaufsformen erfolgen. Der vorliegende Beitrag stellt als Teil einer zweiteiligen Artikelserie die Diagnostik und Therapie der internen Resorptionen vor.

Originalpublikation: Diese zweiteilige Artikelserie basiert auf einem modifizierten und erweiterten Auszug aus dem Buchkapitel: Krastl G, Arnold M. Root Resorption of Permanent Teeth. In: Pontius OJ (ed.). Comprehensive Endodontic Therapy. 1st ed. Berlin: Quintessence Publishing, 2026.

Einleitung

Interne Resorptionen sind das Ergebnis einer Abwehrleistung der Pulpa in Reaktion auf einen äußeren Reiz und an eine mit Blutgefäßen versorgte Pulpa gebunden[1]. Die resorptiv bedingten Zahnhartsubstanzdefekte unterscheiden sich in der Lage, Größe und Ausdehnung, sodass sie differenzialdiagnostisch von Karies oder externen Resorptionen abgegrenzt werden müssen[2,3].

Die interne Resorption von Zahnhartsubstanz erfolgt durch Odontoklasten, mehrkernige Riesenzellen, die Teil der unspezifischen zellulären Immunantwort auf pathologische und physiologische Reize sind. Es handelt sich um Zellen, die in den Eigenschaften, dem Aufbau und der Wirkungsweise den Osteoklasten ähneln. Odontoklasten sind deutlich kleiner als die 50–100 µm großen Osteoklasten und weisen weniger Zellkerne auf[4].

Transiente interne Resorption

Pathogenese und Diagnostik

Obwohl die interne Wurzelresorption typischerweise einen progressiven Verlauf zeigt, können in Einzelfällen transiente selbstlimitierende Resorptionen auftreten – insbesondere nach intraalveolären Wurzelfrakturen. Voraussetzung ist das Vorliegen einer vitalen, nicht infizierten Pulpa[5]. Nach Schädigung der Odontoblastenschicht und des Prädentins kann es zu einer begrenzten internen Resorption kommen. Dieser Vorgang wird als Teil des natürlichen Heilungsprozesses verstanden, bei dem vitales Gewebe in den Frakturbereich einwächst und mit dem exponierten Dentin interagiert.

Radiologisch erscheinen solche Resorptionen entweder als rundliche Transluzenz im Bereich der Frakturlinie (interne Oberflächenresorption) (Abb. 1a) oder als tunnelartige Resorption entlang der Wurzelkanalwände hinter dem Prädentin (interne tunnelierende Resorption)[6].

copyright
not for publication

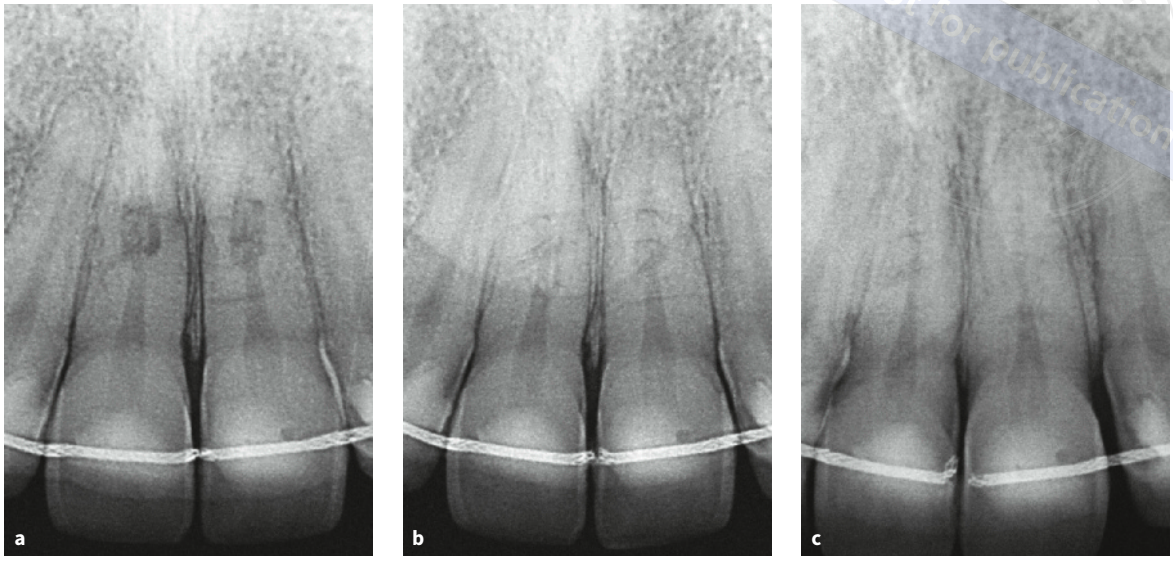

Abb. 1a bis c Transiente interne Resorption der Zähne 11 und 21 nach einer 3 Monate zurückliegenden Wurzelquerfraktur (a), erste Zeichen einer zunehmenden Kalzifikation des resorptiven Defekts nach 6 Monaten (b) und komplette Heilung der Resorption nach 5 Jahren (c).

Therapie

In beiden Fällen ist keine endodontische Therapie erforderlich. Die Defekte heilen in der Regel spontan aus, wobei häufig dystrophe Verkalkungen im Bereich der Resorptionszone als Hinweis auf eine erfolgreiche Reparatur zu beobachten sind (Abb. 1b und c).

Progressive interne Resorption

Interne infektionsbedingte Resorption

Pathogenese und Diagnostik

Die Ätiologie der internen infektionsbedingten (inflammatorischen) Resorption ist bislang nicht vollständig verstanden. Es wird angenommen, dass intrapulpale Blutungen und erhöhter Druck im Pulpagewebe zum Absterben von Odontoblasten und zur Schädigung der schützenden Prädentinschicht führen[7]. Durch die Exposition des mineralisierten Dentins in Verbindung mit einer pulpanahen Infektion kann eine inflammatorische Resorption im Wurzelkanal ausgelöst werden.

Neben der Schädigung der Prädentinschicht ist eine Entzündung der Pulpa – typischerweise infolge einer bakteriellen Infektion – ein entscheidender auslösender Faktor[8]. Häufig ist das apikale Pulpagewebe noch vital und durchblutet, während der koronale Anteil bereits nekrotisch und infiziert ist. Das vitale Gewebe liefert die Blutzufuhr für klastische Zellen und ermöglicht so die Aufrechterhaltung des resorptiven Prozesses. In diesem Sinne kann die Resorption als Reaktion des vitalen apikalen Pulpagewebes auf die infizierte koronale Pulpa betrachtet werden.

Solange Durchblutung und Entzündungsreiz erhalten bleiben, kann es zur fortschreitenden Erweiterung des Wurzelkanals im betroffenen Bereich kommen. In Fällen mit progredienter Resorption kann dies zur Perforation der Wurzelwand führen[9,10]. Mit fortschreitender Infektion und Ausbreitung der Nekrose auf das apikale Pulpagewebe wird die Blutversorgung der klastischen Zellen unterbrochen, was zum Sistieren der Resorption und letztlich zur Entstehung einer apikalen Parodontitis führt.

Die Erkrankung verläuft häufig asymptomatisch und wird meist zufällig auf Röntgenbildern entdeckt. In einzelnen Fällen können Symptome einer Pulpitis auftreten. Bei fortgeschrittener Ausdehnung bis in den apikalen Bereich treten typische Zeichen wie Perkussionsempfindlichkeit, Fistelbildung oder andere Symptome einer apikalen Parodontitis auf.

Radiologisch erscheint die Läsion als gut begrenzte, symmetrische radioluzente Aufhellung innerhalb des Wurzelkanals, die meist in jeder Projektion zentriert bleibt[11]. In koronaler Lage kann das hochvaskularisierte Resorptionsgewebe als rosa Verfärbung der Zahnkrone („Pink spot“)

copyright by not for publication

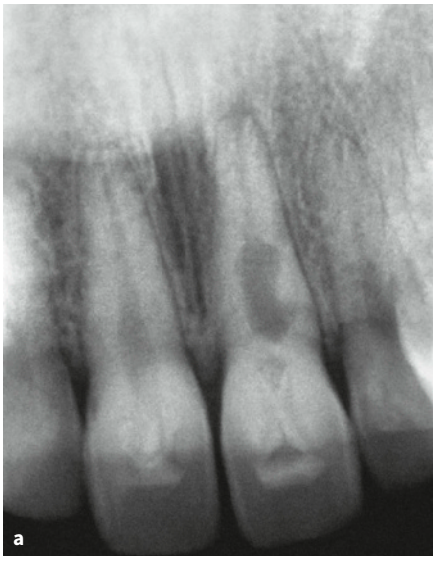

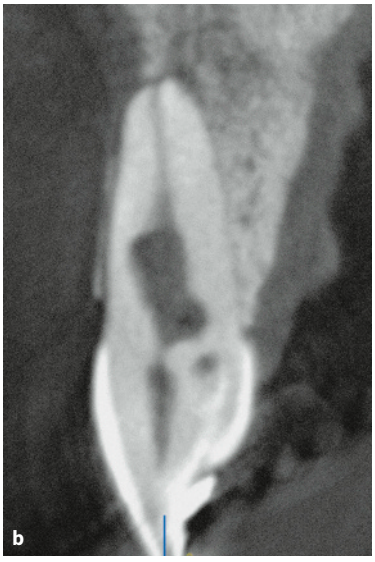

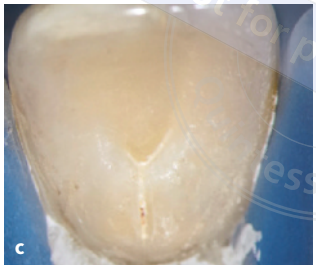

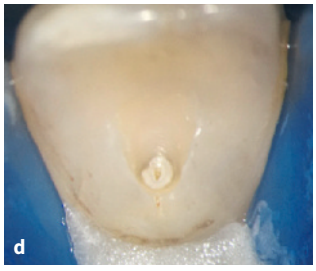

Abb. 2a bis d Am kariesfreien Zahn 21 wird eine Resorption im mittleren Wurzeldrittel vermutet (a). Die DVT bestätigt den Verdacht auf eine interne Resorption in räumlicher Nähe zu einem Dens invaginatus Typ II (b). Unter Nutzung eines Dentalmikroskops gelingt das Auffinden der Invagination am Foramen caecum (c und d).



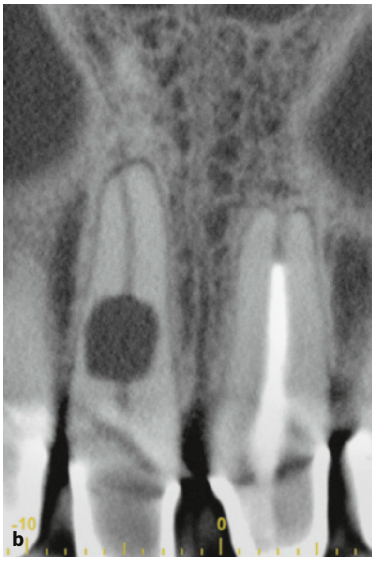

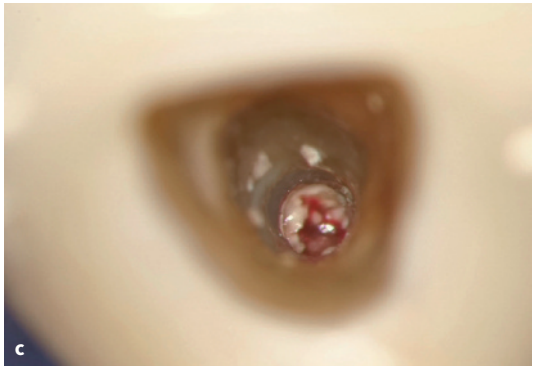

Abb. 3a bis c 64-jähriger Patient mit einer Fistel am Zahn 11 (Kronenfraktur im Alter von 12 Jahren) (a). Die DVT zeigt einen großen internen Resorptionsdefekt auf Höhe des Fistelkanals, jedoch keine apikale Radioluzenz (b). Nach der Entfernung der koronalen nekrotischen Pulpa kann unter dem Dentalmikroskop im apikalen Teil des Wurzelkanals vaskularisiertes Gewebe gefunden werden (c).

sichtbar werden[12]. Dieses Symptom ist allerdings auch typisch für externe invasive zervikale Resorptionen.

Die Differenzialdiagnose zwischen interner Resorption und externer zervikaler Resorption ist klinisch und radiologisch oft schwierig. Während sich die interne Resorption als zentrisch gelegene, regelmäßig begrenzte Aufhellung innerhalb des Kanallumens darstellt, zeigen externe zervikale Resorptionen eher unregelmäßige, asymmetrische Aufhellungen mit erkennbarer Wurzelkanalkontur. Bei exzentrischer Röntgenprojektion verschiebt sich die Läsion im Falle einer externen Resorption – im Falle einer internen Resorption bleibt sie häufig zentriert.

Zur exakten Lokalisation und zur Beurteilung einer möglichen Perforation ist die dreidimensionale Darstellung mithilfe der digitalen Volumentomografie (DVT) indiziert (Abb. 2a bis d)[13]. In-vitro-Untersuchungen zeigten eine optimale diagnostische Genauigkeit bei Voxelgrößen von 0,125–0,160 mm[14].

Auch die intrakoronale und intrakanaläre Befundaufnahme und Diagnostik (IKD) unter dem Dentalmikroskop (8x–16x Vergrößerung) kann wichtige Informationen zum Zustand des resorptiven Gewebes liefern, was Einfluss auf die Therapiestrategie haben kann (Abb. 3a bis c)[15]. Moderne minimalinvasive Konzepte zielen in bestimmten Fällen auf den Erhalt von gesundem vitalem Gewebe ab, sofern dieses nicht entzündet ist[10,16–20].

copyright by not for publication Quintessenz

Therapie

Die konventionelle Wurzelkanalbehandlung ist derzeit die am meisten genutzte Therapieform[1]. Ziel ist die vollständige Entfernung des gesamten vitalen oder nekrotischen Gewebes aus dem Wurzelkanalsystem bis zum Apex (Abb. 4a bis d). Sie verläuft in folgenden Schritten:

- Desinfektion: Aktiviertes Natriumhypochlorit ist entscheidend für die Auflösung nekrotischen Gewebes und die Desinfektion der Resorptionslakunen.
- Instrumentierung: Aufgrund der komplexen Morphologie der Läsion ist eine mechanische Erweiterung der Resorptionslakunen meist nicht notwendig – und aus Stabilitätsgründen auch nicht wünschenswert[21].
- Medikation: Kalziumhydroxid als temporäre Einlage kann verbliebene organische Gewebereste auflösen und den pH-Wert im Wurzelkanal erhöhen[22].
- Obturation: Die dreidimensionale Versiegelung resorptiver Defekte erfolgt idealerweise mit thermoplastischer Guttapercha und einem Sealer, um alle Nischen und Unregelmäßigkeiten vollständig zu füllen[23]. Bei vorhandener Perforation kommen hydraulische Kalziumsilikatzemente (z. B. MTA, Biodentine) zum Einsatz[24,25].
- Zusätzliche Stabilisierung: Bei koronaler Lokalisation der Läsion kann ein Kompositaufbau zur Frakturprophylaxe beitragen.

Alternative Ansätze

Ein innovativer regenerativer Therapieansatz wurde erstmals 2015 von Ebeleseder und Kqiku beschrieben[16]. Dabei wurde nur die infizierte koronale Pulpa entfernt, das vitale Gewebe im Bereich der Resorption jedoch belassen. Nach Spülung mit Natriumhypochlorit erfolgte eine langfristige Kalziumhydroxid-Einlage. Diese Methode führte zu einer fortschreitenden Kalzifikation der Läsion, ohne Anzeichen einer apikalen Entzündung – auch nach mehrjähriger Nachbeobachtung (Abb. 5a bis f). Weitere Fallberichte bestätigen die Wirksamkeit dieses konservativen Therapieansatzes sogar bei Vorliegen einer Fistel[10,16,19,20].

Interne Ersatzresorption

Pathogenese und Diagnostik

Die interne Ersatzresorption stellt eine seltene Sonderform der internen Resorption dar und teilt sich in ihrer Entstehung viele Merkmale mit der internen infektionsbedingten Resorption. Im Gegensatz zu dieser kommt es jedoch zur Apposition von metaplastischem, knochenähnlichem Gewebe innerhalb des Wurzelkanals und nicht zu einer rein destruktiven Auflösung der Dentinstruktur. Im Verlauf wird das Wurzeldentin nach und nach durch dieses metaplastische Hartgewebe ersetzt. Eine ähnliche Entwicklung kann auch im Rahmen einer

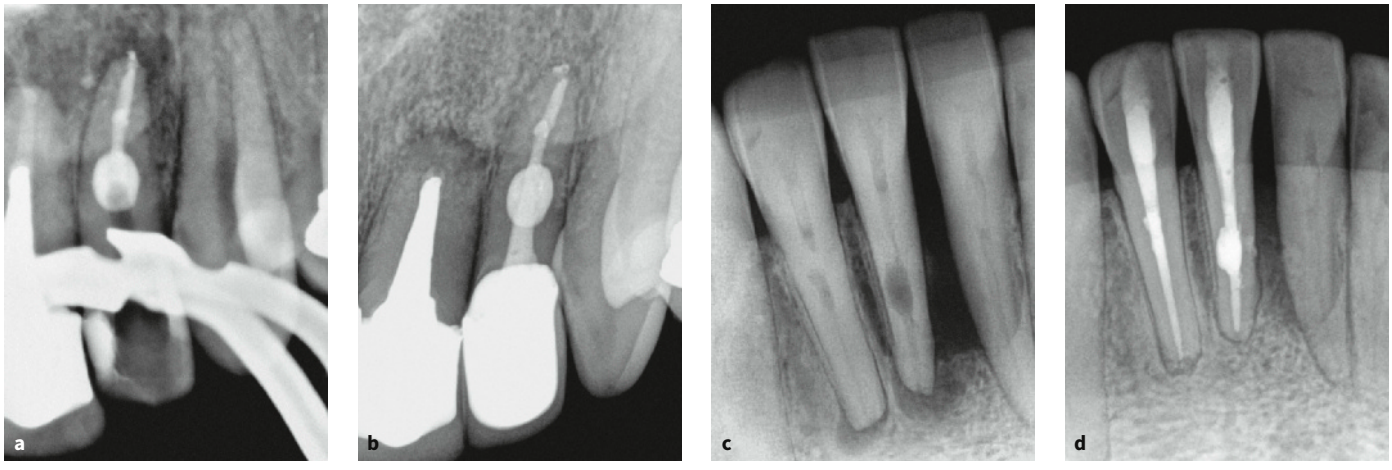

Abb. 4a bis d Die Röntgenaufnahme von Zahn 22 zeigt die abgeschlossene Wurzelkanalbehandlung und die thermoplastische Versiegelung der internen Resorption (a). 15 Jahre nach der Behandlung weist Zahn 22 keine klinischen oder radiologischen Pathologien auf, die apikale Radioluzenz ist verheilt (b). Die Zähne 41 und 42 zeigen eine interne Resorption und eine infizierte Pulpanekrose (c). Die Aufnahme 3 Jahre nach der Behandlung bestätigt die apikale Heilung; die Zähne sind symptomfrei (d).

copyright by not for publication

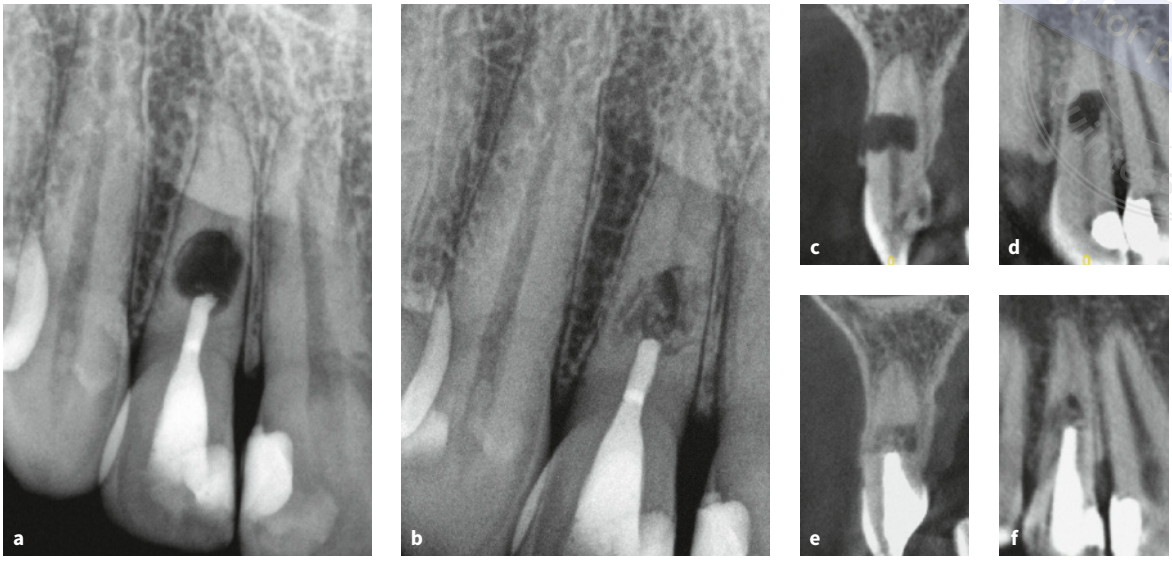

Abb. 5a bis f Abschließende Untersuchung nach regenerativer Behandlung der internen Resorption (a), Zunahme der internen Reparatur des Defekts 5 Jahre nach der Behandlung (b), DVT vor der Behandlung (c und d), DVT 5 Jahre nach der Behandlung (e und f).

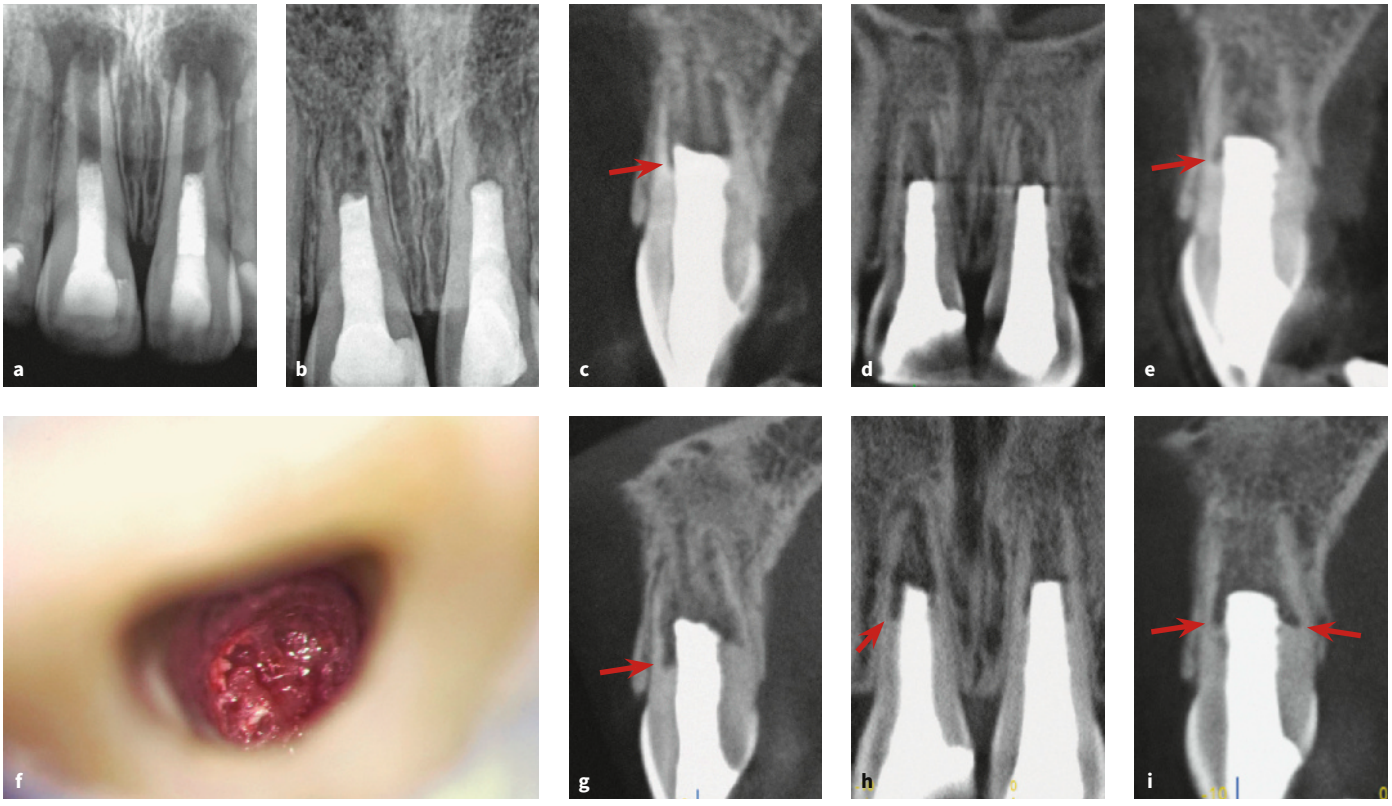

Abb. 6a bis i Dislokationsverletzungen an den Zähnen 11 und 21 einer 8-jährigen Patientin mit infizierter Pulpanekrose: Abschlusskontrolle nach Revitalisierung (a), 6-Jahres-Kontrolle mit Verdacht auf interne Ersatzresorption bei vollständig abgeheilter apikaler Parodontitis (b), DVT-Aufnahme sagittal Zahn 11, koronal 11 und 21 sowie sagittal Zahn 21 mit intrakanalär eingewachsenem Knochen. Lateral vom MTA-Verschluss besteht der Verdacht auf eine interne Ersatzresorption (Pfeile) (c bis e). Reevaluation 10 Jahre nach RET: Es zeigt sich knochenähnliches Gewebe, umgeben von durchblutetem Weichgewebe (f). DVT-Aufnahme 10 Jahre postoperativ: Sagittal Zahn 11, koronal 11 und 21 sowie sagittal Zahn 21 ist eine fortgesetzte interne Ersatzresorption (Pfeile) erkennbar (g bis i).

Revaskularisation bei nekrotischer – jedoch nicht infizierter – Pulpa nach Luxationsverletzungen von unreifen Zähnen beobachtet werden. In seltenen Fällen kommt es hierbei zum Einwachsen von Knochengewebe aus dem apikalen Bereich in den Wurzelkanal (Abb. 6a bis i).

Da bei dieser Form der Resorption ebenfalls eine knöcherne Anlagerung innerhalb des Wurzel-

copyright by Quintessenz not for publication

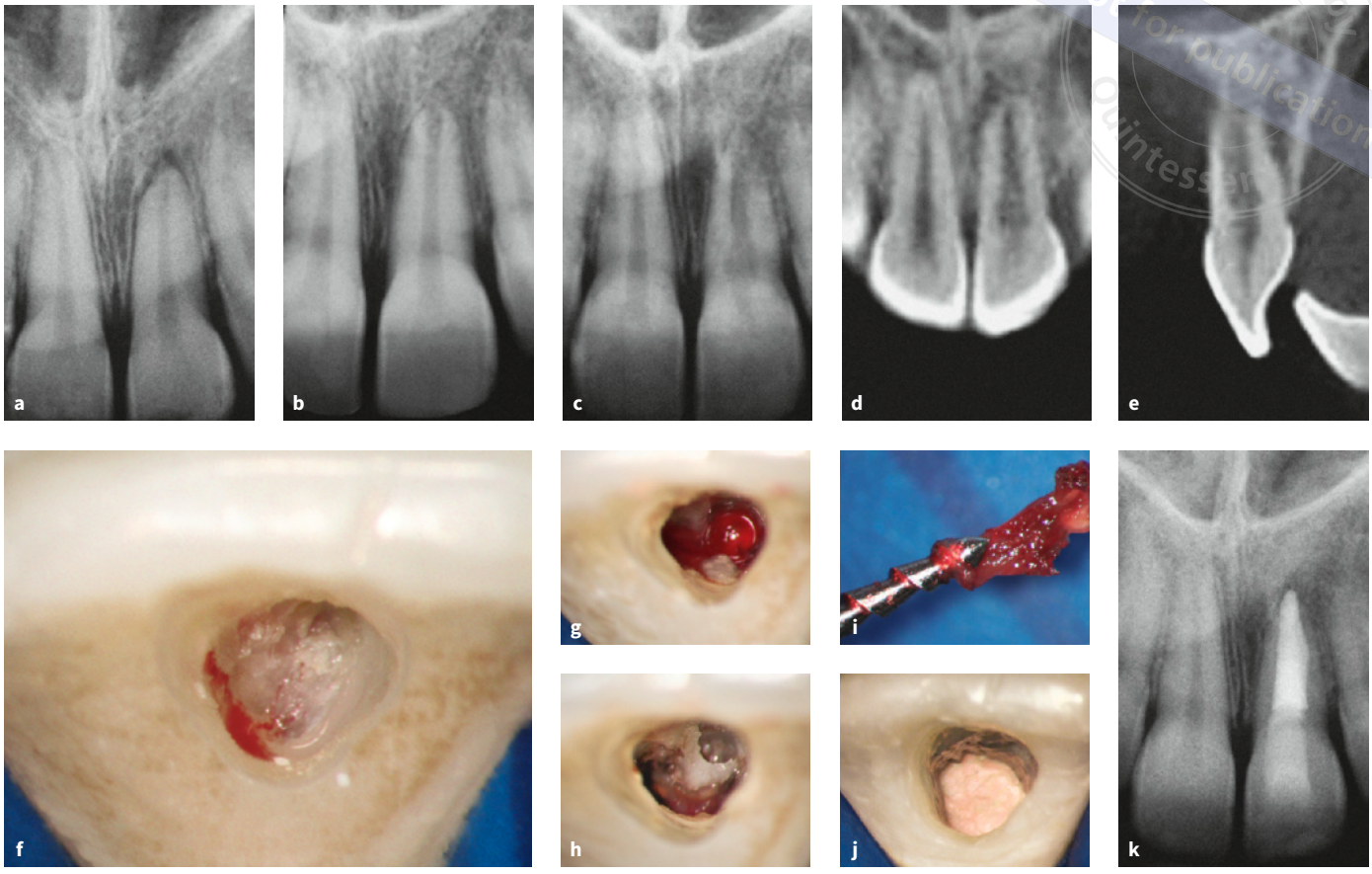

Abb. 7a bis k Zahntrauma mit Extrusion von Zahn 21 (a), Anzeichen einer internen Resorption nach 2 Monaten (b), fortschreitende interne Ersatzresorption nach 17 Monaten (c). Die DVT von Zahn 21 bestätigt die Diagnose (d und e). Zugangskavität mit knochenähnlichem Gewebe (f), Blutung aus dem vaskularisierten resorptiven Gewebe (g), knochenähnliches Gewebe im apikalen Teil des Wurzelkanals (h), Entfernung von metaplastischem Gewebe aus dem Wurzelkanal (i), Wurzelkanal und interne Resorption gefüllt mit Guttapercha und Sealer unter Verwendung warmer vertikaler Kompression (j), abschließende Röntgenaufnahme nach Wurzelkanalfüllung (k).

kanals erfolgt, entsteht eine Art „interne Ankylose". Klinisch kann dies durch einen metallischen Perkussionsklang auffallen; weitere Symptome fehlen in der Regel. Die Reaktion auf Sensibilitätstests ist uneinheitlich, spielt für die therapeutische Entscheidung jedoch keine relevante Rolle. Auch eine koronale Verfärbung kann auftreten, beeinflusst aber die Therapie nicht.

Radiologisch zeigt sich eine unregelmäßige, leicht wolkig-fleckige radioluzente Aufhellung im Wurzelkanalbereich mit einem Erscheinungsbild, das an trabekuläres Knochengewebe erinnert. Die ursprüngliche Kontur des Wurzelkanals ist an der betroffenen Stelle häufig nicht mehr eindeutig zu erkennen.

Therapie

Zur Unterbrechung des Resorptionsprozesses ist eine Wurzelkanalbehandlung erforderlich. Die Entfernung des durchbluteten, knochenähnlichen Gewebes aus dem Wurzelkanal ist meist technisch sehr anspruchsvoll – selbst unter Verwendung eines Dentalmikroskops – und kann mit erheblicher Blutung einhergehen.

Die unregelmäßige Kanalgeometrie erschwert zusätzlich eine zuverlässige dreidimensionale Füllung. Daher ist der Einsatz von thermoplastischer Guttapercha in Kombination mit biokeramischen Sealern oft vorteilhaft, da diese Materialien auch irreguläre Kanalformen gut verschließen können (Abb. 7a bis k).

copyright by not for publication Quintessenz

Regenerative Therapieansätze – wie sie bei der internen inflammatorischen Resorption in Einzelfällen erfolgreich eingesetzt wurden – sind bei interner Ersatzresorption nicht zu empfehlen. Grund hierfür ist das vollständige Fehlen einer schützenden resorptionsresistenten Auskleidung des Wurzelkanals, was eine weitere Progression der Resorption begünstigen könnte.

Fazit

Interne Resorptionen können an allen Zahngruppen auftreten, besonders häufig an Zähnen mit mikrobiell infizierter Pulpa, und setzen in jedem Fall vitale Anteile des Pulpagewebes voraus. Unkontrolliert können die zumeist symptomlos verlaufenden Resorptionen zu einem irreversiblen Verlust an Wurzeldentin führen, mit dem möglichen Ergebnis einer Wurzelperforation oder Wurzelfraktur. Eine Früherkennung und exakte Diagnostik ermöglichen eine adäquate Therapie und verbessern die Möglichkeit für einen langfristigen Zahnerhalt. Während transiente interne Resorptionen lediglich radiologisch und klinisch im Verlauf kontrolliert werden, erfordern interne infektionsbedingte Resorptionen und Ersatzresorptionen eine invasive Therapie.

Moderne regenerative Therapieansätze im Fall von infektionsbedingten Resorptionen ermöglichen eine biologische Reparatur der Defekte, sodass auf kombinierte endodontisch-chirurgische Therapieverfahren meist verzichtet werden kann.

Literatur

1. Patel S, Krastl G, Weiger R, Lambrechts P, Tjäderhane L, Gambarini G et al. ESE position statement on root resorption. Int Endod J 2023;56:792–801.
2. Ne RF, Witherspoon DE, Gutmann JL. Tooth resorption. Quintessence Int 1999;30:9–25.
3. Fuss Z, Tsesis I, Lin S. Root resorption--diagnosis, classification and treatment choices based on stimulation factors. Dent Traumatol 2003;19:175–182.
4. Domon T, Sugaya K, Yawaka Y, Osanai M, Hanaizumi Y, Takahashi S et al. Electron microscopic and histochemical studies of the mononuclear odontoclast of the human. Anat Rec 1994;240:42–51.
5. Wedenberg C, Lindskog S. Experimental internal resorption in monkey teeth. Endod Dent Traumatol 1985;1:221–227.
6. Andreasen FM. Pulpal healing after luxation injuries and root fracture in the permanent dentition. Dent Traumatol 1989;5:111–131.
7. Mitsiadis TA, De Bari C, About I. Apoptosis in developmental and repair-related human tooth remodeling: a view from the inside. Exp Cell Res 2008;314:869–877.
8. Wedenberg C, Zetterqvist L. Internal resorption in human teeth--a histological, scanning electron microscopic, and enzyme histochemical study. J Endod 1987;13:255–259.
9. Tamse A. Internal resorption with external perforation (case report). Refuat Hapeh Vehashinayim 1976;25:15–18, 13–15.
10. Arnold M. Reparative endodontic treatment of a perforating internal inflammatory root resorption: A case report. J Endod 2021;47:146–155.
11. Hülsmann M, Schäfer E. Resorption. In: Problems in Endodontics. 1st ed. Berlin: Quintessence Publishing, 2009.
12. Silveira FF, Nunes E, Soares JA, Ferreira CL, Rotstein I. Double “pink tooth” associated with extensive internal root resorption after orthodontic treatment: a case report. Dent Traumatol 2009;25:e43–47.
13. Patel S, Dawood A, Wilson R, et al. The detection and management of root resorption lesions using intraoral radiography and cone beam computed tomography - an in vivo investigation. Int Endod J 2009;42:831–838.
14. Da Silveira PF, Fontana MP, Oliveira HW, Horner K, Mannocci F. CBCT-based volume of simulated root resorption - influence of FOV and voxel size. Int Endod J 2015;48:959–965.
15. Arnold M, Friedrichs C, Verch S, Verch S, Dennhardt H, Sanner F. Intrakoronale und intrakanaläre Diagnostik (IKD). Endodontie 2013;22:9–21.
16. Ebeleseder KA, Kqiku L. Arrest and calcification repair of internal root resorption with a novel treatment approach: Report of two cases. Dent Traumatol 2015;31:332–337.
17. Abdullah D, Eziana Hussein F, Abd Ghani H. Management of perforating idiopathic internal root resorption. Iran Endod J 2017;12:257–260.
18. Loroño G, Jesús Conde A, Estévez R, Brizuela C, Cisneros R, Alfayate RP. Regenerative endodontic procedure in an immature permanent incisor with internal root resorption: a case report. J Dent (Shiraz) 2022;23:155–160.
19. Kaval ME, Güneri P, Çalışkan MK. Regenerative endodontic treatment of perforated internal root resorption: a case report. Int Endod J 2018;51:128–137.
20. Saoud TMA, Mistry S, Kahler B, Sigurdsson A, Lin LM. Regenerative endodontic procedures for traumatized teeth after horizontal root fracture, avulsion, and perforating root resorption. J Endod 2016;42:1476–1482.
21. Patel S, Ricucci D, Durak C, Tay F. Internal root resorption: a review. J Endod 2010;36:1107–1121.
22. Massarstrom LE, Blomlof LB, Feiglin B, Lindskog SF. Effect of calcium hydroxide treatment on periodontal repair and root resorption. Endod Dent Traumatol 1986;2: 184–189.
23. Keles A, Ahmetoglu F, Uzun I. Quality of different gutta-percha techniques when filling experimental internal resorptive cavities: a micro-computed tomography study. Aust Endod J 2014;40:131–135.
24. Aslan T, Üstün Y, Esim E. Stress distributions in internal resorption cavities restored with different materials at different root levels: A finite element analysis study. Aust Endod J 2019;45:64–71.
25. Aktemur Türker S, Uzunoğlu E, Deniz Sungur D, Tek V. Fracture resistance of teeth with simulated perforating internal resorption cavities repaired with different calcium silicate-based cements and backfilling materials. J Endod 2018;44:860–863.

copyright by
not for publication
Quintessenz

Resorptions of permanent teeth
Part II: Management of internal root resorptions

KEYWORDS
root resorption, transient internal resorption, progressive internal resorption

ABSTRACT
Resorption in permanent teeth represents a pathologic loss of dental hard tissues induced by clastic cell activity. Root resorptions can be classified according to their origin into internal and external resorptions. Additionally, transient (self-limiting) types and progressive types (with treatment-need) can be differentiated. This second part of the review highlights the different types of internal resorption. This review is a modified and extended version of the chapter: Krastl G, Arnold M. In: Pontius OJ (ed.). Comprehensive Endodontic Therapy, ed 1. Berlin: Quintessence, 2026.



Michael Arnold
Dipl.-Stom.
Praxis für Endodontie und Zahnerhaltung
Königstraße 9, 01097 Dresden

Gabriel Krastl
Prof. Dr. med. dent.
Poliklinik für Zahnerhaltung und Parodontologie,
Zahnunfallzentrum
Zentrum für Zahn-, Mund- und Kiefergesundheit
Universitätsklinikum Würzburg
Pleicherwall 2, 97070 Würzburg

Michael Arnold

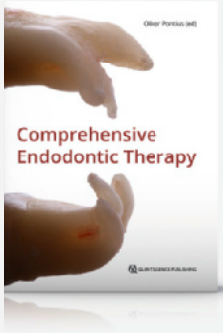

Mehr zu Diagnostik und Therapie in der Endodontie

Oliver Johannes Pontius (Hrsg.)
Comprehensive Endodontic Therapy

1. Auflage 2026
Buch
Hardcover; 21 x 28 cm,
520 Seiten, 1321 Abbildungen
Sprache: Englisch

ISBN 978-1-78698-150-9
QP Deutschland

218,00 €

Korrespondenzadresse:
Michael Arnold, E-Mail: info@rootcanal.de