



Michael Arnold, Christian Friedrichs, Gabriel Tulus, Stefan Verch, Holger Dennhardt, Frank Sanner

## Intrakoronale und intrakanaläre endodontische Diagnostik (IKD)



**INDIZES** *Diagnostik, endodontische Zugangskavität, Dentalmikroskop, Lupe, Erfolgsbeurteilung*

Die intrakoronale und intrakanaläre Diagnostik (IKD) sind Bestandteile der endodontischen Diagnostik. Während die intrakoronale Diagnostik vor Beginn einer Wurzelkanalbehandlung abgeschlossen ist, wird die intrakanaläre Diagnostik kontinuierlich während der Wurzelkanalaufbereitung fortgesetzt. Während der IKD werden objektive Befunde erfasst und dokumentiert, am effektivsten unter Nutzung einer optischen Vergrößerung und koaxialen Lichtzufuhr. Die IKD dient sowohl der Überprüfung der Verdachtsdiagnose, der Früherkennung möglicher Komplikationen einer endodontischen Therapie als auch der Früherkennung nicht erhaltungsfähiger Zähne. Daher ist sie vor Beginn und während einer Wurzelkanalbehandlung grundsätzlich zu empfehlen.

### Michael Arnold

Dipl. Stom.  
Praxis für Endodontie und  
Zahnerhaltung  
Königsstr. 9  
01097 Dresden

### Christian Friedrichs

Dr. med. dent.  
Hansastr. 87  
24118 Kiel

### Gabriel Tulus

Dr. medic. stom. (RO)  
Lindenstraße 33B  
41747 Viersen

### Stefan Verch

Dr. med. dent.  
Berliner Str. 137  
13467 Berlin

### Holger Dennhardt

Innere Münchener Str. 15  
84036 Landshut

### Frank Sanner

Dr. med. Dr. med. dent.  
Niedenau 50  
60325 Frankfurt/Main

### Kontaktadresse:

Dipl. Stom. Michael Arnold  
E-Mail: info@rootcanal.de

## ■ Einleitung

Im Rahmen der endodontischen Diagnostik erfolgt die systematische Aufnahme allgemeiner und spezieller Befunde mit dem Ziel, die Ursachen und das Ausmaß einer Erkrankung zu erfassen<sup>1,2</sup>. Nach Erhebung der Anamnese gelingt es häufig mithilfe klinischer Untersuchungsmethoden, die Erhaltungsfähigkeit eines endodontisch erkrankten Zahns zu beurteilen. Es folgt auf der Grundlage einer Diagnose bei gleichzeitiger Abschätzung des therapeutischen Erfolgs die erste vorläufige Beurteilung der Prognose für den Erhalt des Zahns. Grundsätzlich empfiehlt sich bereits während der intraoralen Befundaufnahme die Anwendung optischer Vergrößerungshilfen, um pathologische Befunde besser erkennen zu können<sup>3,4</sup>.

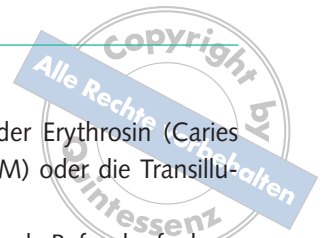Die Information und Aufklärung des Patienten über Diagnose, Therapiemöglichkeiten und Prognose sind die wesentlichen Grundlagen in dem Prozess der Entscheidungsfindung für eine adäquate Therapie. Nicht alle endodontischen Problemstellungen können im Rahmen der traditionellen Diagnostik

anhand der äußeren und radiologischen Zahnbefunde erfasst werden<sup>5</sup>. Insbesondere akzessorische Wurzelkanäle, Dentinrisse am Boden der Pulpakammer, Perforationen, Ausmaß und Lokalisation von Kalzifikationen oder resorptive Zahnhartsubstanzveränderungen können nicht sicher über die Aufnahme der externen zahnbezogenen Befunde oder die zweidimensionale Röntgendiagnostik ermittelt werden. Werden diese internen dentalen Befunde nicht in die Beurteilung einbezogen, kann dies Fehleinschätzungen über die Ursache einer endodontischen Erkrankung begünstigen und Fehlentscheidungen in der Indikationsstellung einer invasiven Therapie zur Folge haben. Darüber hinaus können Risiken für die Therapie übersehen werden, sodass vermeidbare Komplikationen die Gesundheit des Patienten und den Erhalt des Zahns beeinträchtigen können<sup>6</sup>.

Besonderes Gewicht erhält die IKD bei persistierenden Schmerzen, die sowohl auf eine dentogene Ursache als auch auf nicht-dentogene Ursachen zurückzuführen sein können<sup>7</sup>. Diese Patienten haben häufig einen erheblichen Leidensdruck und die Be-

### Manuskript

Eingang: 04.01.2013  
Annahme: 31.01.2013



handlung macht eine genaue Untersuchung zur Bestätigung oder zum Ausschluss einer endodontischen Diagnose notwendig<sup>8,9</sup>.

Die Einführung neuer Hilfsmittel hat die Diagnostik in den letzten Jahren verbessert. Insbesondere das Dentalmikroskop gibt die Möglichkeit, feine Strukturen zu erkennen und gleichzeitig zu behandeln. Mit der zunehmend verbesserten Auflösung der dentalen digitalen Volumetomografie (DVT) lassen sich apikale Erkrankungen<sup>10–13</sup> und anatomische Besonderheiten leichter erkennen<sup>14–18</sup>, nicht dentogene Schmerzursachen werden besser klassifiziert und diagnostiziert<sup>19</sup>. Die Einbeziehung immunologischer<sup>20</sup> und biochemischer Parameter<sup>21</sup> in die endodontische Diagnostik befindet sich jedoch noch in den Anfängen.

Im folgenden Beitrag werden das Verfahren sowie die Möglichkeiten der intrakoronalen und intrakanalären Diagnostik (IKD) beschrieben und die erforderlichen Hilfsmittel benannt.

## ■ Technische Voraussetzungen

Nach Abschluss der Präparation der endodontischen Zugangskavität ist es selbst bei optimaler Mundöffnung des Patienten nicht immer möglich, den Boden der Pulpakammer und die Dentinwände ohne optische Vergrößerung und ohne zusätzliches Licht detailliert beurteilen zu können. Die intrakoronale Diagnostik wird deshalb durch die Nutzung einer optischen Vergrößerung und die koaxiale Lichtzufuhr optimiert. Unter optischer Vergrößerung gelingt die für die Differenzialdiagnostik entscheidende Aufnahme pathologischer Befunde besser<sup>1,4</sup>.

Für die intrakoronale Diagnostik sind Keplersche oder Galileische Lupen sowie Dentalmikroskope geeignet. Während der Befundaufnahme empfiehlt sich eine vier- bis achtfache Vergrößerung<sup>22</sup>. Als zusätzliche Lichtquellen stehen Halogen-, Metallhalid-, LED- oder Xenonlampen zur Auswahl. Vorteilhaft für Lupenbrillen ist der Einsatz von LED-Lampen im Akku-Betrieb, da eine zusätzliche Verkabelung für den Stromanschluss entfällt und das Eigengewicht niedrig gehalten werden kann. Zur Differenzierung pathologischer Befunde mit der Lupenbrille können Färbemittel, wie z. B. Methylenblau (Canal blue,

VDW, München), Fuchsin oder Erythrosin (Caries Detector, Kuraray, Frankfurt/M) oder die Transillumination Anwendung finden.

Während für die intrakoronale Befundaufnahme Lupenbrillen genutzt werden können, ist für die intrakanaläre Diagnostik der Einsatz des Dentalmikroskops besser geeignet. Je höher die Vergrößerung, desto mehr Details können differenziert werden; der Einsatz einer variablen Vergrößerung und die Anpassung an die Größe der zu bewertenden Strukturen erleichtern und verbessern die Diagnostik.

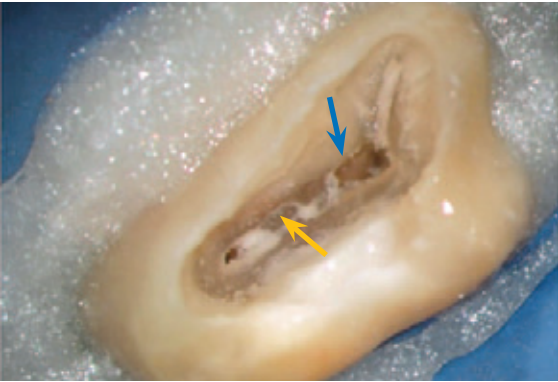Bereits bei der Anwendung stark vergrößernder Lupenbrillen ab 4-facher Vergrößerung empfiehlt sich die Nutzung von Armlehnenstühlen (z. B. ErgoSit, Jadent, Aalen) zur sicheren Abstützung der Unterarme auf kippbaren Armlehnen. Aufgrund der indirekten Sicht in das Pulpakavum über Dentalspiegel empfiehlt sich die Nutzung rhodiumbedampfter Spiegel (z. B. RöderDental, Ismaning), die im Gegensatz zu gebräuchlichen glasverblendeten Spiegeln störende Doppelbilder vermeiden und andererseits eine höhere Lichtreflexion bei optimaler Farbwiedergabe erzielen.

Um wichtige intrakoronale und intrakanaläre Befunde dokumentieren zu können, kann – auch aus forensischer Sicht – die Dokumentation der vorgefundenen Befunde mittels Fotografie genutzt werden. Aktuell werden hierfür anwenderfreundliche Komplettsysteme angeboten, wie zum Beispiel das Sony Nex 5 basierte Fotosystem (z. B. HanChaDent, Zwickau).

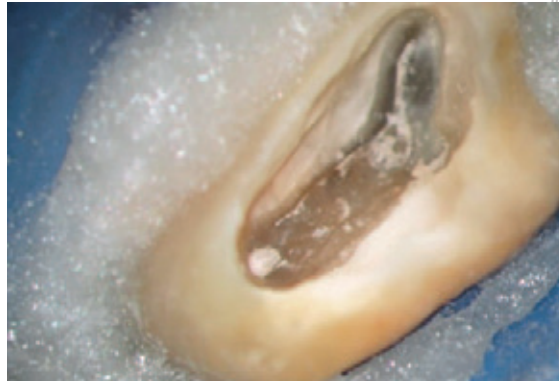## ■ Intrakoronale Befundaufnahme und Diagnostikprinzip

Basierend auf den Ergebnissen der Anamnese, der externen dentalen Befunde und der röntgenologischen Untersuchung wird eine Verdachtsdiagnose erstellt, die während der folgenden Arbeitsschritte überprüft werden muss. Die intrakoronale Diagnostik soll eine weitergehende Differenzialdiagnostik und die Ableitung der endgültigen Diagnose ermöglichen.

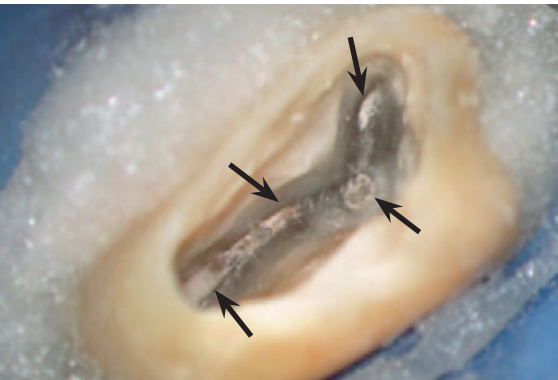
Voraussetzung für eine optimale IKD sind das Vorhandensein einer adäquat dimensionierten endodontischen Zugangskavität und die Nutzung einer



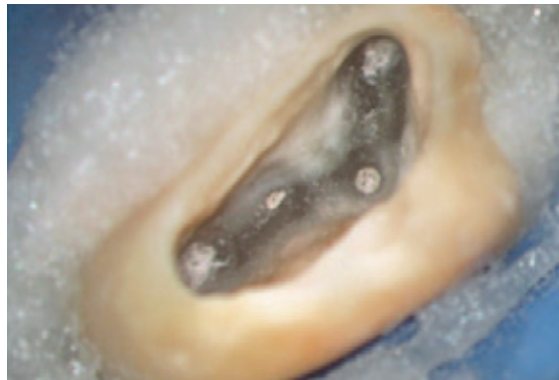**Abb. 1** Das Pulpakammerdach wurde am Zahn 17 vollständig abgetragen. Am Boden des Pulpakavums lassen sich bereits Wurzelkanaleingänge vermuten. Einengungen der Pulpakammer durch Sekundärdentin (blauer Pfeil) und Reizdentin (gelber Pfeil) ermöglichen noch keine vollständige Beurteilung.



**Abb. 2** Das Reizdentin wird schrittweise durch trockene Präparation entfernt, bis die Wurzelkanaleingänge vollständig zu erkennen sind. Das Reizdentin erscheint hier bräunlich mit irregulären Hohlräumen und erstreckt sich vom Wurzelkanal mb2 bis palatinal.



**Abb. 3** Die Präparation der sekundären Zugangskavität ist mit der Freilegung der Wurzelkanaleingänge (Pfeile) abgeschlossen.



**Abb. 4** Die Optimierung des endodontischen Zugangs erfolgt während der Präparation der tertiären Kavität. Dazu werden mögliche Isthmen dargestellt und die Wurzelkanaleingänge leicht vertiefend präpariert.

Vergrößerungshilfe<sup>23</sup>. Der Zahn wird zur Aufrechterhaltung eines aseptischen Zugangs und zum Schutz des Patienten mit Kofferdam von der Mundhöhle isoliert. Vor dem Anlegen des Kofferdam sollte der Ersatz fehlender Kronenwände mit einer Aufbaufüllung erfolgen<sup>1,2,24</sup>, nachdem die mesialen und distalen Randleisten und Kavitätenränder sorgfältig auf Risse und Frakturen überprüft wurden.

Die Form der primären endodontischen Zugangskavität entspricht, konzentrisch verkleinert, dem äußeren Umriss der Zahnkrone (Abb. 1). Während der Präparation der sekundären Zugangskavität unter 3- bis 8-facher Vergrößerung werden der Pulpakammerboden und die Wurzelkanaleingänge so freigelegt, dass die Strukturen des Dentins nach Möglichkeit erhalten bleiben. Pulpagewebe, Reizdentin oder Füllungsmaterialien nach einer bereits vorangegangenen Wurzelkanalbehandlung werden

noch vor der intrakoronalen Befundaufnahme vollständig z. B. mit Langschafftrotenbohrern in den Größen 012 und 008 (Drux, Gummersbach) entfernt (Abb. 2 und 3). Während der tertiären Präparation der Zugangskavität erfolgen die vertiefende Präparation der Wurzelkanaleingänge und die Darstellung von Isthmen mit einem Langschafftrotenbohrer der Größe 006 (Abb. 4).

Die Befundaufnahme erfolgt visuell und taktil. Bei einer idealerweise 4- bis 16-fachen Vergrößerung werden Struktur, Farbe und Festigkeit des Dentins in zwei Teilschritten beurteilt. Die nasse und auch die getrocknete Oberfläche des Dentins ermöglichen durch die veränderte Transparenz eine genaue Beurteilung sowohl der Hartschubstanz als auch der Morphologie von Pulpakammerboden und -wänden<sup>25,26</sup>. Das getrocknete Dentin lässt nach Abschluss der Präparation der tertiären Zugangskavität als Folge

**Tab. 1** Befundblatt für intrakoronale und intrakanaläre Diagnostik (IKD).

1	Karies	Ausdehnung bis Pulpakammer
		bis Wurzelkanal
		bis Furkation
2	Randspalt an Restauration	Lage
3	Dentinnrisse Crack	Ausdehnung bis SZG
		bis Wurzelkanal
		in Wurzelkanal
4	Reizdentin Dentikel	Pulpakammer
		Wurzelkanal
5	Pulpagewebe	Blutend
		Purulent
		Nekrotisch
		fötider Geruch
6	Wurzelkanäle	Anzahl und Lage Behandelte
		Unbehandelte
7	Isthmen	Lokalisation
8	Wurzelkanalfüllung	Material
		Wandständigkeit
		Festigkeit
9	Perforationen	Lokalisation
		Größe
10	Resorptionen	Intern
		Extern
		perforierend
		kombiniert
11	Obliterationen	Partiell
		Vollständig
12	Vertikalfraktur	Lokalisation
13	Fragment	Länge geschätzt
		Lokalisation
		Art

der Präparation oberflächlich mit Debris gefüllte endodontische Hohlräume erkennen. Diese Hohlräume und Risse reflektieren das Licht stärker, treten heller in Erscheinung als das umgebende Dentin und erleichtern damit die Befundaufnahme (s. Abb. 4).

Im Anschluss wird die Zugangskavität unter ultraschallaktivierter Spülung mit 2%- bis 5%iger Natriumhypochloritlösung gereinigt, die Flüssigkeit abgesaugt und die Kavität im feuchten Milieu erneut beurteilt. Das noch feuchte Dentin erlaubt aufgrund seiner Transparenz die Lokalisation obliterierter Wurzelkanalstrukturen.

Alle Befunde werden vor Beginn der Wurzelkanalpräparation dokumentiert und stehen damit für eine differenzialdiagnostische Bewertung zur Verfügung (Tab. 1). Eine zusätzliche fotografische Dokumentation des Ausgangszustands und die Aufzeichnung therapierelevanter anatomischer und morphologischer Details können die Diagnostik komplettieren und einen späteren Rückgriff auf diese Unterlagen ermöglichen.

## ■ Intrakanaläre Befundaufnahme und Diagnostikprinzip

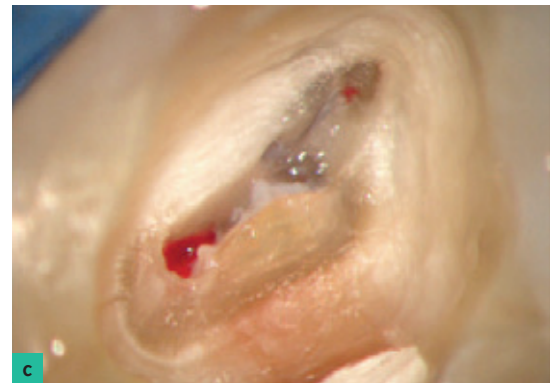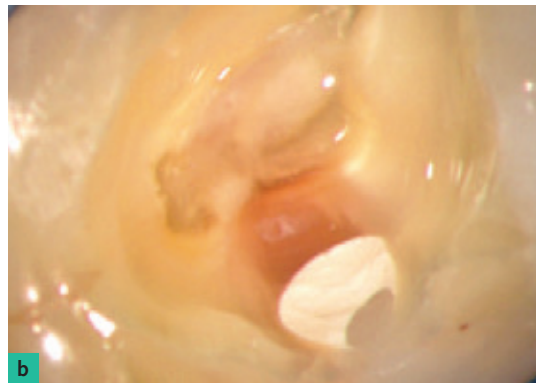
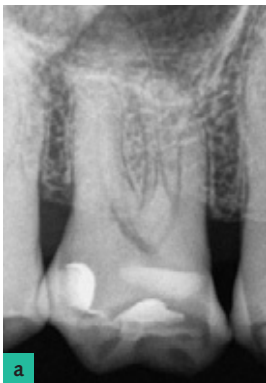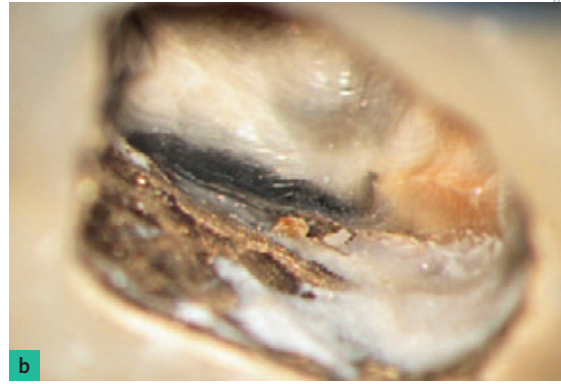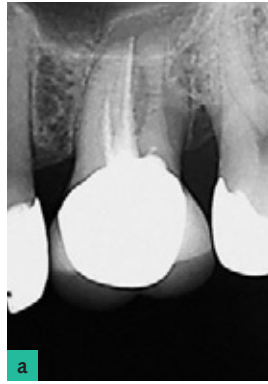Die intrakanaläre Diagnostik erfolgt in drei Teilschritten parallel zur chemomechanischen Wurzelkanalaufbereitung. Es handelt sich um eine selbstständige Leistung, die folgende Ziele verfolgt:

1. Im Falle einer Revisionsbehandlung Ursachen für eine persistierende mikrobielle Infektion ermitteln.
2. Risiken für den Erhalt des Zahns noch vor Abschluss der Wurzelkanalbehandlung erkennen.
3. Das gewählte Therapieverfahren auf seine Wirksamkeit überprüfen und bei Bedarf modifizieren.

Die Aufnahme der Befunde erfolgt innerhalb des Wurzelkanalsystems unter optischer Kontrolle mit einem Dentalmikroskop bei 8- bis 30-facher Vergrößerung. Jeweils nach Abschluss der Erweiterung des koronalen, mittleren und apikalen Wurzelkanaldrittels werden die Wurzelkanäle mit 2%- bis 5%iger Natriumhypochloritlösung ultraschallaktiviert gereinigt und getrocknet. Während im koronalen und mittleren Wurzelkanaldrittel eine Sichtkontrolle mit dem Mikroskop gelingt, ist die Aufnahme der apikalen Befunde häufig an indirekte Untersuchungsmethoden gebunden. Lediglich bei nahezu geradlinig verlaufenden Wurzelkanälen und konischer Erweiterung ist es möglich, das apikale Wurzel Drittel visuell direkt zu beurteilen.



**Abb. 5** Während auf der Röntgenaufnahme (a) am Zahn 26 keine Sekundärkaries und kein Randspalt zu erkennen sind, lassen sich während der IKD mesial am Kronenrand ein Randspalt und kariös, bräunlich verfärbtes Dentin erkennen (b).



**Abb. 6** Die Patientin klagt über ausstrahlende chronisch, rezidivierende Schmerzen, die zeitweise nach einem Wärmereiz auftreten. Es bestand der Verdacht auf eine irreversible Pulpitis, differenzialdiagnostisch sollte eine Trigeminusneuralgie ausgeschlossen werden. a) Auf der Röntgenaufnahme lässt sich kein pathologischer Befund erkennen. b) Während der IKD lässt sich verfärbtes Dentin bis in die mit Reizdentin verengte Pulpakammer verfolgen. c) Das Pulpagewebe im palatinalen Wurzelkanal war zerfallen und stark blutend. Die Verdachtsdiagnose einer irreversiblen Pulpitis konnte bestätigt werden.

Die Nutzung eines an der Instrumentenspitze vorgebogenen MicroOpeners (Maillefer, Ballaigues, Schweiz) der Größe 10 ermöglicht das visuell kontrollierte Abtasten der Wurzelkanalwände. Lateral anhaftende Gewebereste geben häufig erste Hinweise auf große, abzweigende endodontische Hohlräume, sodass minimalinvasive Techniken zur weitergehenden Erschließung des Wurzelkanalsystems angewendet werden können<sup>27</sup>.

Zu den apikalen Untersuchungsmethoden zählen das „apical gauging“, die Abformung des apikalen Foramens mit thermisch erweichter Guttapercha<sup>28</sup> und der Papierspitzenblutungenstest<sup>29</sup>.

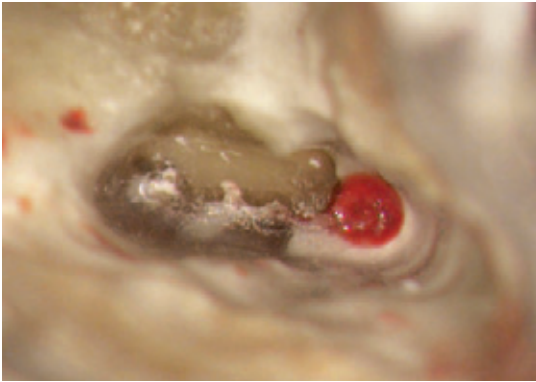
## ■ Was wird beurteilt?

Während der ersten Arbeitsphase erfolgen die Inspektion und taktile Prüfung des Dentins. Ein entscheidender Faktor zur Beurteilung der Erhaltungswürdigkeit eines Zahns ist die Bestimmung der Ausdehnung der

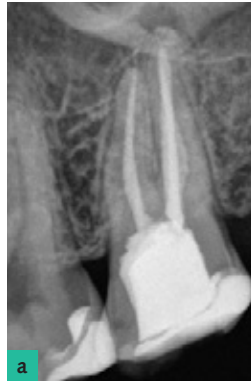kariös zerstörten Zahnhartsubstanz. Insbesondere bei subgingivaler Lage der Karies und in der Nähe von Füllungsändern ist eine sichere Beurteilung durch die alleinige externe und röntgenologische Untersuchung schwer möglich (Abb. 5).

Aufgrund der durch Karies verursachten farblichen Veränderungen des Dentins gelingt es während der intrakoronalen Diagnostik einerseits, das Vorhandensein und die Ausdehnung einer Karies genau zu ermitteln (Abb. 6), andererseits können Kronen und Brückenrestorationen auf das Abdichtverhalten (koronales Leakage) kontrolliert werden<sup>25</sup>. Die Diagnostik von Dentikeln und Kalzifikationen sind weitere Bestandteile der intrakoronalen Untersuchung.

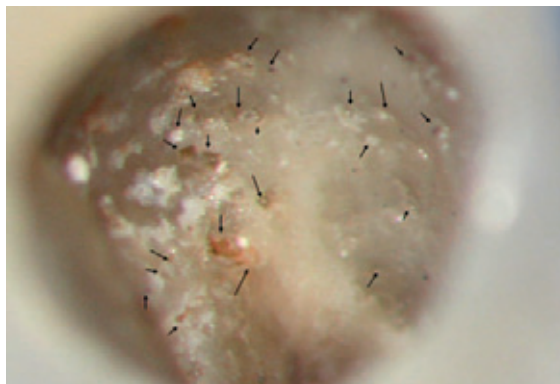
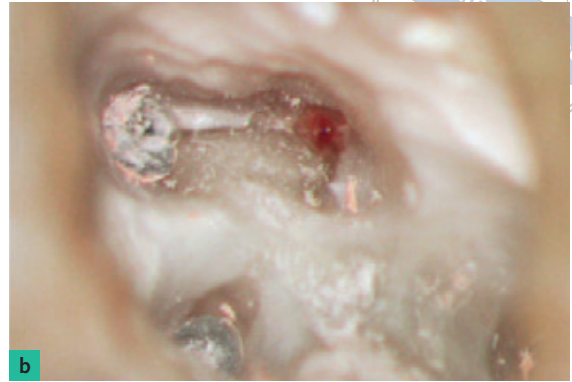
Im nächsten Schritt der IKD wird der initiale Zustand des Wurzelkanalsystems und der Pulpa makroskopisch analysiert und dokumentiert. Es gelingt eine sichere Unterscheidung zwischen einer durchbluteten, teilweise durchbluteten und nekrotischen Pulpa (Abb. 7 und 8). Insbesondere das Vorhandensein und die Lokalisation von Reizdentin und Dentikeln geben Hinweise auf einen möglichen Abwehr-



**Abb. 7** Vergrößerte Darstellung der drei mesiobukkalen Wurzelkanäleingänge am Zahn 26. Lediglich ein Wurzelkanal (mb1) enthält noch blutendes Pulpagewebe.



**Abb. 8** Der Patient klagte nach abgeschlossener Wurzelkanalbehandlung über fortbestehende reizüberdauernde Schmerzen auf Temperatur. a) Auf der Röntgenaufnahme erschien die Wurzelkanalfüllung vollständig, sodass der Patient bereits zur Wurzelspitzenresektion überwiesen wurde. b) Während der IKD ließ sich ein zweiter mesiobukkaler Wurzelkanal mit einer blutenden und sensiblen Pulpa darstellen. Die Verdachtsdiagnose einer chronischen apikalen Parodontitis wurde nicht bestätigt, es handelte es sich um eine irreversible Pulpitis.



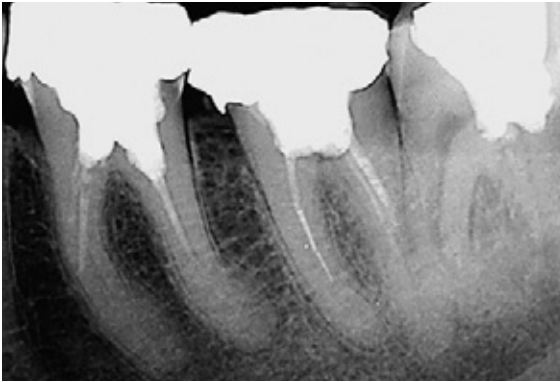
**Abb. 9** Multiple Resorptionslakunen auf der Wurzelkanaloberfläche mit teilweisen Einpressungen einer medikamentösen Einlage aus Kalziumhydroxid. Ursache war eine externe invasive Resorption, die am kariesfreien Zahn 23 eine Pulpitis verursachte.

prozess der Pulpa (s. Abb. 6) und ermöglichen Rückschlüsse auf die Pathogenese<sup>30</sup>.

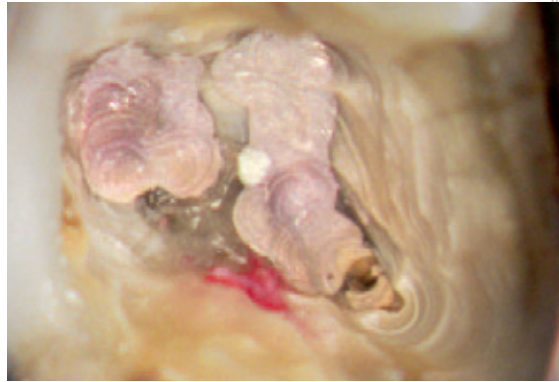
Unter Vergrößerung (idealerweise 4- bis 16-fach) werden nicht nur die Anzahl der Wurzelkanäleingänge, sondern auch das Vorhandensein und die Ausdehnung von Isthmen ermittelt. Sehr breite oder sogar ampullenförmige Wurzelkanäleingänge erfordern ein auf die tatsächliche Anatomie abgestimmtes differenziertes Präparationskonzept. Im Fall einer Revision lassen sich unbehandelte von behandelten und gefüllten Wurzelkanälen unterscheiden. Unter vergrößerter Betrachtung und unter ggf. zusätzlicher Anwendung von Färbemitteln gelingt es besser, die Wandständigkeit des Wurzelfüllmaterials im koronalen Wurzeldrittel zu bestimmen. Es werden die Art und Konsistenz des Füllmaterials bewertet. Je nach Art des Wurzelfüllmaterials kann bereits während der IKD eine effektive Methode und Strategie zur ggf. erforderlichen Entfernung ausgewählt werden.

Während der Inspektion können Wurzelkanäleingänge differenzialdiagnostisch von resorptiven Perforationen (Abb. 9) oder artifiziellen Kanälen und Perforationen unterschieden werden. Es empfiehlt sich die Prüfung mithilfe der Elektrometrie (Abb. 10). Die Lage und Ausdehnung der Perforation werden ermittelt, um ein adäquates Verschlussmaterial bestimmen zu können. Gleichzeitig kann die Perforation auf eingepresstes oder überinstrumentiertes Fremdmaterial geprüft werden, sodass eine Entscheidung über eine orthograde, retrograde oder kombinierte Therapieplanung getroffen werden kann.

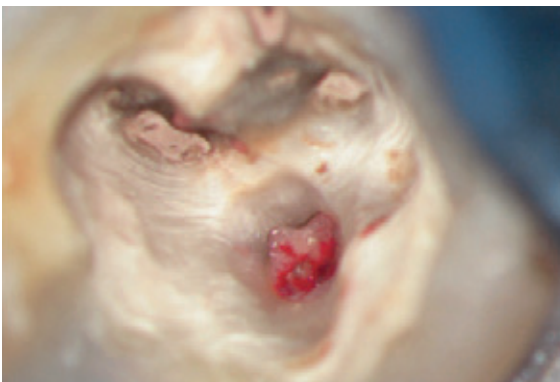Die Obliteration des Wurzelkanalsystems stellt eine Herausforderung für die Diagnostik und Therapie dar<sup>31</sup>. Je weiter sich das Wurzelkanalsystem reiz- oder altersbedingt verengt, desto schwieriger werden das Auffinden und die nachfolgende mechanische Erweiterung. Hinweise auf die ehemalige Lage des Wurzelkanals können kleinste Debriseinlagerungen



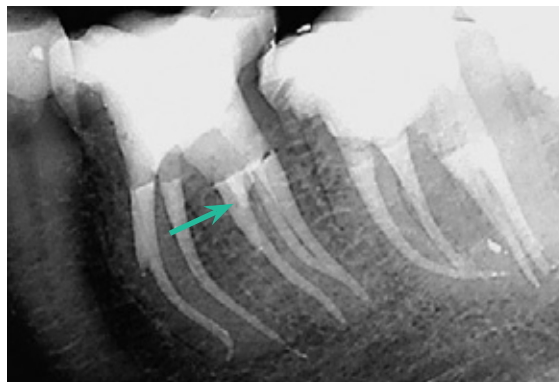
**Abb. 10a** Auf der Röntgenausgangsaufnahme sind unvollständige Wurzelkanalfüllungen an den Zähnen 36 und 37 zu erkennen.



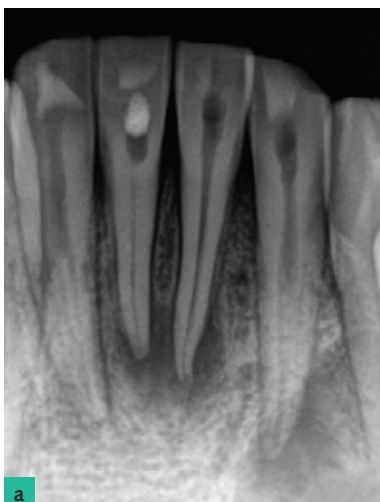
**Abb. 10b** Im Verlauf der IKD lässt sich in beiden Zähnen jeweils lingual blutendes Gewebe darstellen. Am Zahn 37 handelte es sich um einen weiteren unbehandelten und mit Pulpagewebe ausgefüllten Wurzelkanal.



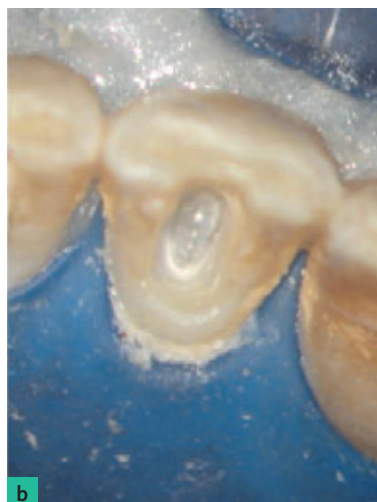**Abb. 10c** Am Zahn 36 lag eine Perforation vor. Zusätzlich fanden sich bukkal zwei weitere Wurzelkanäle. Die Differenzialdiagnostik erfolgte mithilfe der Elektrometrie. Die sofortige Apexanzeige ermöglichte das rechtzeitige Erkennen einer Perforation.



**Abb. 10d** Auf der Röntgenkontrollaufnahme nach Abschluss der Wurzelkanalbehandlungen ist selbst in distalexzentrischer Projektion die tatsächliche Lage von Wurzelkanälen und Perforation (Pfeil) lediglich zu erahnen.



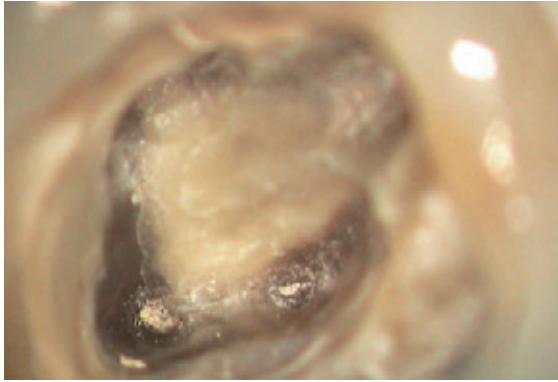
**a**



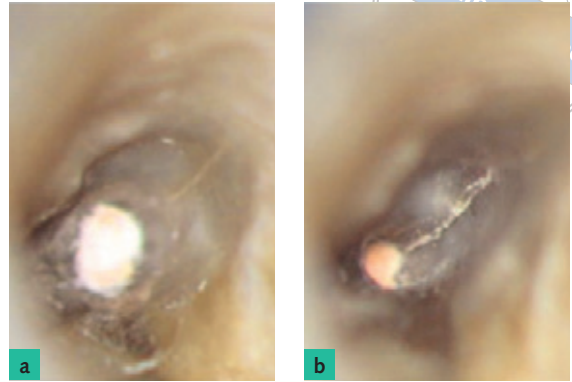
**b**

**Abb. 11a** Am Zahn 41 kam es infolge eines dentalen Traumas zu einer Obliteration und nachfolgenden infizierten Pulpanekrose. Auf der Röntgenaufnahme ist ein stark verengter Wurzelkanal bis zum mittleren Wurzel Drittel zu erkennen.

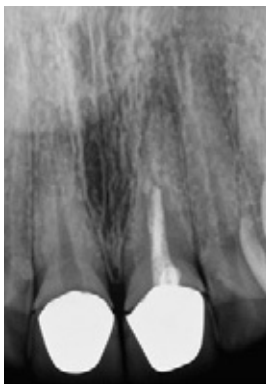**Abb. 11b** Während der IKD ist das Reizdentin klar zu erkennen. Zentrale Hohlräume lassen sich mit Handinstrumenten noch nicht vollständig katheterisieren.



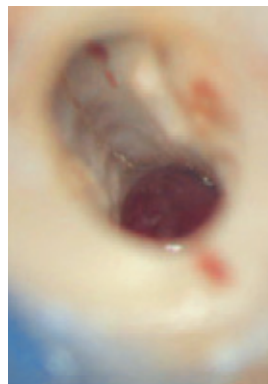**Abb. 12** Dentinspannungsrisse am Zahn 16 auf Höhe der Schmelz-Zement-Grenze.



**Abb. 13** Am Zahn 16 waren keine pathologischen Sondierungswerte zu messen. a) Während der IKD fiel mesiobukkal ein feiner Dentinriss beginnend am Wurzelkanaleingang auf. b) Nach einer weitergehenden intrakanalären Präparation nahm die Breite des Spalts zu und es konnte frühzeitig eine Vertikalfraktur diagnostiziert werden.



**Abb. 14a** Auf der Röntgenausgangsaufnahme besteht der Verdacht auf eine Stufenpräparation und unvollständige Wurzelkanalbehandlung bei Vorhandensein einer apikalen Aufhellung.



**Abb. 14b** Während der IKD sind nach Entfernung der Wurzelkanalfüllung mit Blick auf die vestibuläre Wurzelkanalwand ein Riss und eine ausgedehnte Perforation zu erkennen. Die Verdachtsdiagnose bestätigte sich nicht.

Vertikalfrakturen haben meist ihren Ursprung im apikalen oder mittleren Wurzeldrittel und dehnen sich nach apikal und koronal in vertikaler Richtungen aus (Abb. 13)<sup>33</sup>. Die IKD ermöglicht eine Differenzialdiagnostik und Früherkennung einer Vertikalfraktur noch bevor klinische Symptome auftreten oder ein sonderbarer vertikaler Einbruch am Parodontium ausgebildet wurde, sodass ein betroffener Zahn rechtzeitig entfernt werden kann. Der zusätzliche Einsatz der Endometrie ist geeignet, die Verdachtsdiagnosen intrakanalärer Perforationen und Risse zu verifizieren.

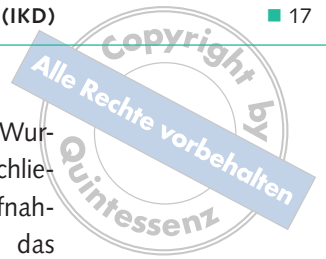## ■ Intrakanaläre Befundaufnahme und Diagnostik

oder Abweichungen in der Farbe des Dentins geben (Abb. 11).

Frakturen und Risse lassen sich am besten nach einer trockenen Präparation mit Rosenbohrern differenzieren. Die Präparation am Dentin führt zur Glättung und Säuberung von anhaftenden weich- und hartgewebigen Rückständen und andererseits zum Markieren kleinster Hohlräume durch das Einpressen von Debris. Farblich sind sie durch eine höhere Reflexion gekennzeichnet und erscheinen als helle Linien. Spannungsrisse (Cracks) im Dentin können als Folge einer Überbelastung oder Dehydration häufig in mesiodistaler Richtung beobachtet werden<sup>32</sup>. Ihre Ausdehnung erfolgt von koronal nach apikal (Abb. 12).

Während der intrakanalären Diagnostik werden mit dem Fortschreiten der Wurzelkanalerweiterung die Wurzelkanäle auf Risse (s. Abb. 13b), Isthmen, Stufenpräparationen, Obliterationen, Perforationen (Abb. 14), Instrumentenfragmente, anhaftende Gewebe- oder Füllungsreste, tiefe Aufteilungen und Konfluenzen untersucht (Abb. 15). So kann insbesondere bei konfluierenden Wurzelkanälen eine erneute Aufteilung abgeklärt werden<sup>27</sup>. Scheinbar falsch positive elektrometrische Messergebnisse können unter Sicht mit dem Mikroskop auf das Vorhandensein lateraler pulpo-desmodontaler Wurzelkanäle überprüft werden, sodass Fehler in der Bestimmung der Arbeitslänge reduziert werden können. Ein rechtzeitiges Erkennen einer stark erweiterten Form des apikalen





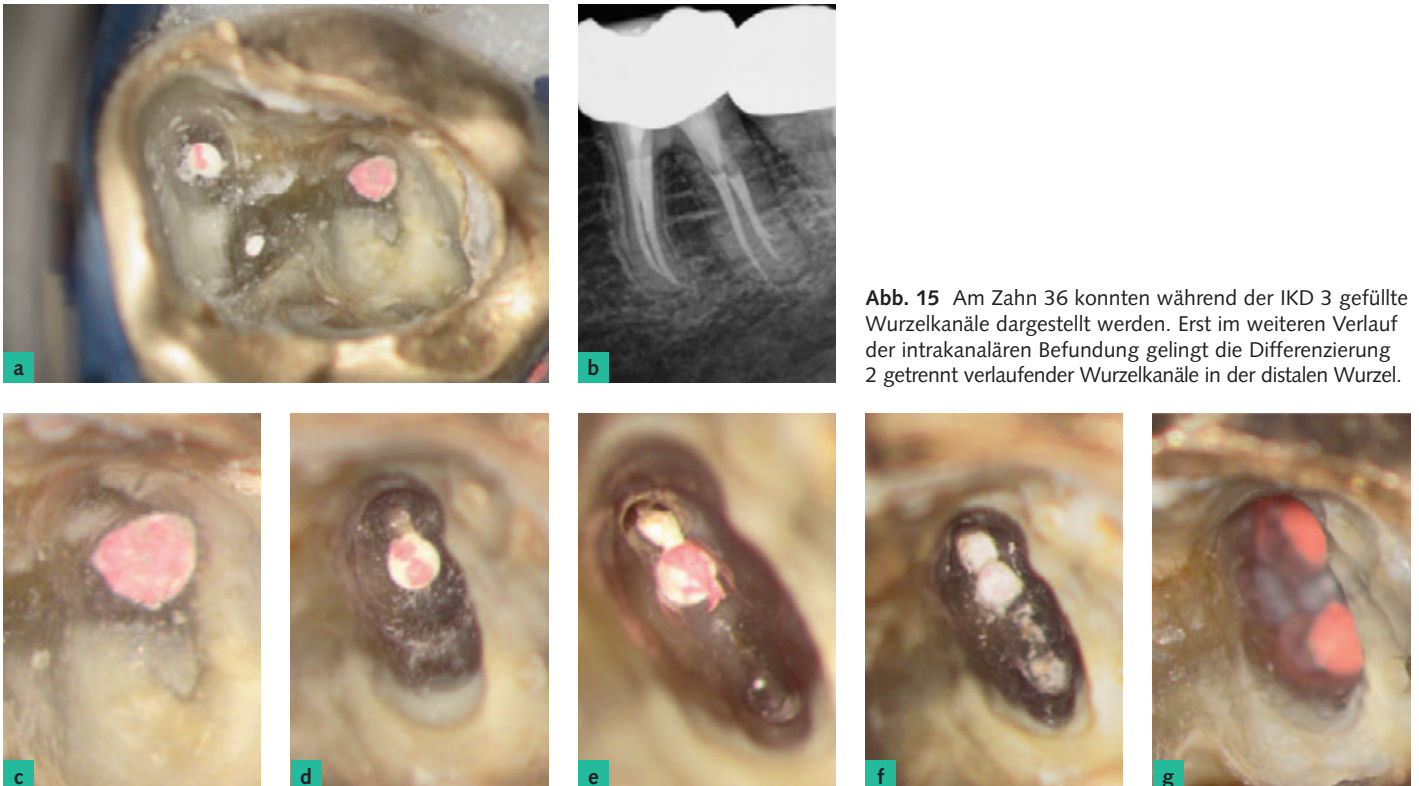Foramens durch Austasten oder – falls möglich – die visuelle Inspektion ermöglicht die Auswahl eines geeigneten Verschlussmaterials.

## ■ Besonderheiten während der retrograden Endodontie

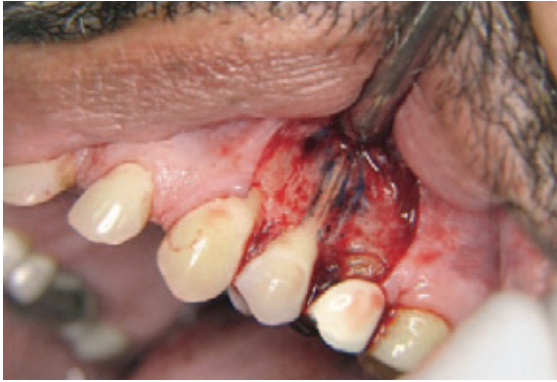Eine wesentliche Voraussetzung für die Anwendung einer intrakanalären Diagnostik im Verlauf einer retrograden endodontischen Therapie ist die Vorbereitung des Operationsgebiets. Eine optimale Blutstillung durch die Anwendung von Hämostyptika<sup>34</sup>, die Gestaltung des Lappendesigns und eine ausreichend dimensionierte Gestaltung der knöchernen Zugangskavität ermöglichen bereits vor Beginn einer resektiven Therapie eine erste makroskopische Beurteilung des Operationssitus zum Ausschluss einer Vertikalfraktur (Abb. 16)<sup>34–37</sup>. Nach der Eukleation der apikalen Läsion empfiehlt sich die zusätzliche Anwendung von Hämostyptika<sup>34</sup>. Unter etwa 3- bis 10-facher Vergrößerung können an der Wurzelspitze apikale Perforationen, Frakturen und Resorptionen von Wurzelkanälen differenziert werden<sup>36,37</sup>.

Nach der minimalinvasiven Resektion der Wurzelspitze senkrecht zur Wurzelachse und anschließenden Trocknung erfolgt die erste Befundaufnahme am Resektionsschliff. Beurteilt werden das Vorhandensein einer Wurzelkanalfüllung, deren Wandständigkeit, das Vorhandensein weiterer endodontischer Hohlräume, Isthmen<sup>38</sup>, Risse<sup>39</sup> und resorptiver Läsionen (Abb. 17 und 18). Darüber hinaus lässt sich die Art des bei der Primärbehandlung verwendeten Füllungsmaterials bestimmen, sodass ein geeignetes Verfahren zur retrograden Entfernung bestimmt werden kann (Abb. 19). Sind metallische Stifte oder Fragmente zu erkennen, wird die genaue Lage und Art und Größe ermittelt, um eine vollständige und rückstandsfreie Entfernung zu erreichen. Für die Befundaufnahme werden die Anfärbung des Resektionsschliffs mit Methylenblau und die Beurteilung unter indirekter Sicht mit einem Mikroskop empfohlen<sup>35–37,40</sup>.

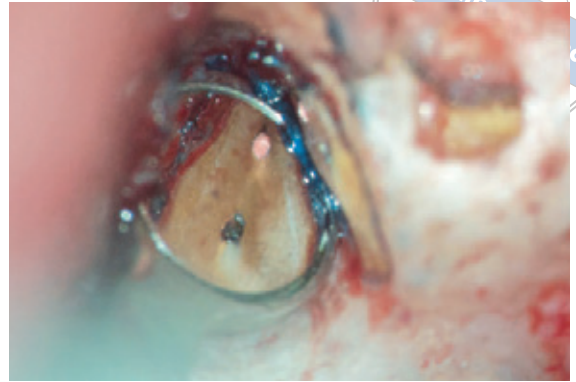Nach Abschluss der retrograden Revision und vollständigen Präparation der retrograden Kavität erfolgt die abschließende intrakanaläre Befundaufnahme, sodass die präoperative Verdachtsdiagnose intraoperativ auf der Grundlage der IKD bestätigt oder korrigiert werden kann.



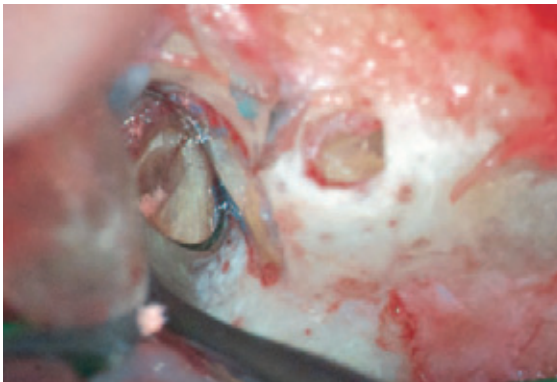**Abb. 15** Am Zahn 36 konnten während der IKD 3 gefüllte Wurzelkanäle dargestellt werden. Erst im weiteren Verlauf der intrakanalären Befundung gelingt die Differenzierung 2 getrennt verlaufender Wurzelkanäle in der distalen Wurzel.



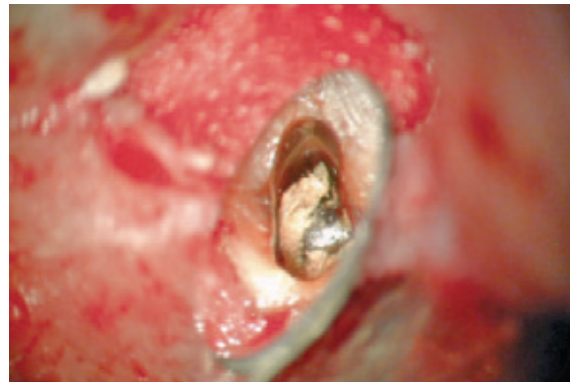
**Abb. 16** Mit Methylenblau angefärbte, makroskopisch sichtbare, vertikale Wurzelfraktur mit Verlust der Knochenslamelle im gesamten Frakturbereich.



**Abb. 17** IKD an der resezierten Oberfläche einer mesiobukkalen Wurzel am Zahn 16. Nach Anfärbung ist die fehlende Abdichtung in beiden Wurzelkanälen erkennbar. Eine Fraktur liegt nicht vor.



**Abb. 18** Während der IKD an der resezierten Wurzelfläche am Zahn 16 wurde an der mesiobukkalen Wurzelspitze ein Riss sichtbar. Erst nach einer retrograden Präparation lässt sich die Ausdehnung bis an das mittlere Wurzel Drittel erkennen.



**Abb. 19** Nach der Resektion und retrograden Präparation eines mit einem Metallstift versorgten Zahnes 11 werden die Wurzeloberfläche und der Wurzelkanal auf Frakturen untersucht. Der nicht wandständige Befestigungszement sollte vor der retrograden Füllung weiter minimalinvasiv mit Ultraschall reduziert werden.

## ■ Diskussion

Die im Verlauf der endodontischen Diagnostik erhobenen externen dentalen Befunde stellen wesentliche Erstinformationen dar, die mit den Daten aus der Anamnese und den Befunden einer röntgenologischen Untersuchung eine Verdachtsdiagnose begründen<sup>1,2</sup>. Die Erhebung der Schmerzanamnese ist notwendig, erlaubt jedoch aufgrund der fehlenden Objektivität keine eindeutige Zuordnung zu pathologischen Prozessen<sup>1</sup> und erlangt dadurch lediglich Hinweischarakter. Die Befundung zweidimensionaler Röntgenbilder unterliegt einer hohen Interpretationsbreite aufgrund der mit Überlagerungen verbundenen Darstellung dreidimensionaler Strukturen auf eine zweidimensionale Bildebene. Inter- und intraindividuelle Unterschiede in der Beurteilung zweidimensionaler Röntgenaufnahmen reduzieren die

diagnostische Genauigkeit<sup>13,41–43</sup>. So lassen sich unabhängig vom gewählten Röntgenverfahren die Anzahl der Wurzelkanäle und die Form des Wurzelkanalsystems lediglich abschätzen. Die Qualität einer bereits erfolgten Wurzelkanalbehandlung kann nur grob beurteilt werden, da infolge der fehlenden dreidimensionalen Rekonstruktion keine Angaben zur tatsächlichen Länge des Wurzelkanals in Relation zur Wurzellänge abgeleitet werden können. Die DVT ermöglicht eine weitergehende radiologische Diagnostik, ist jedoch aufgrund der erhöhten Strahlenbelastung des Patienten nicht generell vor jeder Wurzelkanalbehandlung angezeigt<sup>44</sup>. Es gelingt selbst mit Vorliegen einer DVT-Aufnahme nicht, eine Vertikalfraktur sicher auszuschließen<sup>45</sup>, sodass zur Differenzialdiagnostik eine invasive Befundaufnahme im Rahmen einer IKD zu empfehlen ist. DVT-Aufnahmen ermöglichen eine exakte Ermittlung der äu-



Tab. 2 Vergleich moderner diagnostischer Ansätze. Die mikroskopische Diagnostik ist therapiebegleitend und kontinuierlich möglich.

	Ohne Vergrößerung	Röntgen inkl. DVT	Mikroskopische Diagnostik mit Lupe und/oder Mikroskop
<b>Pulpakammerboden</b>	Erschwert	Zahl, Dimensionierung von Wurzeln, Relation zu anatomischen Nachbarstrukturen	Darstellung von Dentikeln, Debris, Obliterationen, Frakturen, Perforationen, Resorptionen
<b>Koronales und ggf. mittleres Wurzeldrittel</b>	Erschwert und auf das koronale Kanaldrittel beschränkt, ab Kanalmitte nicht möglich	Verlauf von Kanalstrukturen oberhalb der Auflösungsgrenze	Gewebereste, Wurzelkanäle und akzessorische, Isthmen, laterale Extensionen, tiefe Aufteilungen, Instrumentenfragmente, Perforationen, Resorptionen
<b>Apikales Wurzeldrittel</b>	Nicht möglich	Ausdehnung pathologischer Prozesse (Resorptionen, apikale und periapikale Knochenläsionen), traumatische Veränderungen	Beurteilung des Periapex bei erweitertem Foramen apicale oder nach WSR und bei geradem Wurzelkanalverlauf
<b>Retrochirurgie</b>	Erschwert	Beurteilung anatomischer Verhältnisse	Beurteilung von Isthmen, zusätzlichen Kanalstrukturen, Beurteilung der Retrokavität, Beurteilung der Retrofüllung

ßeren Kontur der Wurzel und periradikulärer pathologischer Prozesse. Es können sogar im Einzelfall unbehandelte Wurzelkanalanteile aufgefunden werden. Die Aufnahmen ermöglichen jedoch keine sichere Wiedererkennung teilobliterierter Wurzelkanäle und Isthmen<sup>18</sup>. Diese Befunde sind erst über eine intrakoronale und intrakanaläre Diagnostik unter optischer Vergrößerung zu ermitteln (Tab. 2). Die Kombination von Dentalmikroskop und DVT verbessert die Sicherheit zum minimalinvasiven Auffinden zusätzlicher Wurzelkanäle auch in tieferen Regionen des Wurzelkanalsystems, sodass die Notwendigkeit für retrograde chirurgische Eingriffe weiter reduziert werden kann<sup>18,45</sup>.

Die IKD empfiehlt sich in jedem Fall vor Beginn einer Wurzelkanalpräparation<sup>1,6,23,25,26,46,47</sup>. Die Nutzung einer visuellen Vergrößerung und eine ausreichende Lichtzufuhr sind empfehlenswert, da eine schattenfreie Ausleuchtung der endodontischen Zugangskavität eine korrekte Befundaufnahme erleichtert<sup>1,4</sup>. Je höher und variabler die zur Verfügung stehende Vergrößerung ist, desto größer sind die Sensitivität des Untersuchungsverfahrens<sup>4</sup> und die Möglichkeit zur Verbesserung des Erfolgs<sup>48–55</sup>. Die Spezifität des Verfahrens der IKD ist abhängig von den Kenntnissen des Operateurs in der Anatomie und der Morphologie dentaler Strukturen und erfordert Training. Die tägliche Nutzung des Dentalmikroskops oder einer Lupe erhöhen den Informationsgewinn und schulen das Wiedererkennen dentaler Strukturen<sup>3</sup>.

Das sichere Erkennen einer Karies, die sich bis in das Pulpakavum erstreckt hat, ermöglicht die rechtzeitige und vollständige Entfernung zur Unterbindung einer mikrobiellen Reinfektion im Verlauf einer endodontischen Therapie. Während der IKD können mit großer Sicherheit die von der Pulpakammer abzweigenden Wurzelkanalstrukturen erkannt werden, die Anwendung des Mikroskops führt zu einer höheren Rate aufgefundener Wurzelkanaleingänge, wie es für den mb2 bereits mehrfach nachgewiesen wurde<sup>55,56</sup>. Vertikalfrakturen können mithilfe der IKD frühzeitig und sicher bis in das mittlere Wurzeldrittel erkannt werden, sodass dem Patienten aussichtslose Therapieversuche erspart bleiben können. Andere diagnostische Verfahren, wie das zirkuläre Sondieren und Röntgenaufnahmen, verfügen nicht über die gleich hohe diagnostische Sicherheit, sind jedoch zur primären Diagnostik dennoch obligat. Erst nach einer mikrobiellen Besiedlung des Frakturspalts lässt sich der für Vertikalfrakturen typische vertikale Einbruch mit einer (möglichst flexiblen) Parodontalsonde messen. Eine Darstellung auf Röntgenbildern ist an einen bereits vorhandenen Spalt im Wurzeldentin gebunden oder an das Vorhandensein einer lateral begrenzten Aufhellung<sup>57,58</sup>. Perforationen können sicher von Wurzelkanälen mithilfe der IKD und auch der Endometrie differenziert werden, sodass Risiken im Rahmen der Therapie für den Patienten durch das fehlerhafte Instrumentieren und Spülen vermieden werden können.

Im Verlauf der IKD können offene Fragestellungen zur Pathogenese während der systematischen Befun-

derfassung häufig weiter eingegrenzt werden. In der kombinierten Auswertung aller Daten ist die Schwierigkeit der erforderlichen Therapie aufgrund der objektiven intrakoronalen Informationen besser zu

beurteilen, sodass sich mit der Auswertung aller vorliegenden Befunde eine verbesserte Entscheidung über die Erhaltungsfähigkeit des Zahns treffen lässt.

## ■ Literatur

1. Klimm W. Endodontologie. Grundlagen und Praxis. Köln: Deutscher Zahnärzte Verlag, 2003.
2. Hülsmann M. Checklisten der Zahnmedizin. Endodontie. Stuttgart: Georg Thieme Verlag, 2008.
3. Koch K. The microscope. Its effect on your practice. Dent Clin North Am 1997;41:619–626.
4. Zaugg B, Stassinakis A, Hotz P. [Influence of magnification tools on the recognition of simulated preparation and filling errors]. Schweiz Monatsschr Zahnmed 2004;114:890–896.
5. West JD. Endodontic diagnosis. Mystery or mastery? Dent Today. 2004;23:80–87.
6. Selden HS. The role of the dental operating microscope in endodontics. Pa Dent J 1986;53:36–37.
7. Nixdorf DR, Moana-Filho EJ, Law AS, McGuire LA, Hodges JS, John MT. Frequency of nonodontogenic pain after endodontic therapy: a systematic review and meta-analysis. J Endod 2010;36:1494–1498.
8. Sanner F. Zahnschmerzen nichtdentogener Genese - Diagnostische Aspekte. Endodontie 2008;17:217–226.
9. Sanner F. Acute right-sided facial pain: a case report. Int Endod J 2010;43:154–162.
10. Patel S, Dawood A, Ford TP, Whites E. The potential applications of cone beam computed tomography in the management of endodontic problems. Int Endod J 2007;40:818–830.
11. Bornstein MM, Lauber R, Sendi P, von Arx T. Comparison of periapical radiography and limited cone-beam computed tomography in mandibular molars for analysis of anatomical landmarks before apical surgery. J Endod 2011;37:151–157.
12. Abella F, Patel S, Duran-Sindreu F, Mercadé M, Bueno R, Roig M. Evaluating the periapical status of teeth with irreversible pulpitis by using cone-beam computed tomography scanning and periapical radiographs. J Endod 2012;38:1588–1591.
13. de Paula-Silva FW, Wu MK, Leonardo MR, da Silva LA, Wesselink PR. Accuracy of periapical radiography and cone-beam computed tomography scans in diagnosing apical periodontitis using histopathological findings as a gold standard. J Endod 2009;35:1009–1012.
14. Matherne RP, Angelopoulos C, Kulild JC, Tira D. Use of cone-beam computed tomography to identify root canal systems in vitro. J Endod 2008;34:87–89.
15. Michetti J, Maret D, Mallet J.-P, Diemer F. Validation of cone beam computed tomography as a tool to explore root canal anatomy. J Endod 2010;36:1187–1190.
16. Patel S. The use of cone beam computed tomography in the conservative management of dens invaginatus: a case report. Int Endod J 2010;43:707–713.
17. Abella F, Mercadé M, Duran-Sindreu F, Roig M. Managing severe curvature of radix entomolaris: three-dimensional analysis with cone beam computed tomography. Int Endod J 2011;44:876–885.
18. Arnold M. Anwendung der dentalen digitalen Volumentomographie in der Endodontie. Quintessenz 2013;64:85–96.
19. Classification of chronic pain. IASP 2012 2nd edition. [http://www.iasp-pain.org/AM/Template.cfm?Section=Classification\\_of\\_Chronic\\_Pain&Template=/CM/ContentDisplay.cfm&ContentID=16276](http://www.iasp-pain.org/AM/Template.cfm?Section=Classification_of_Chronic_Pain&Template=/CM/ContentDisplay.cfm&ContentID=16276).
20. Marending M, Peters OA, Zehnder M. Factors affecting the outcome of orthograde root canal therapy in a general dentistry hospital practice. Oral Surg Oral Med Oral Pathol Oral Radiol Endod 2005;99:119–124.
21. Zehnder M, Wegehaupt FJ, Attin T. A first study on the usefulness of Matrix Metalloproteinase 9 from dentinal fluid to indicate pulp inflammation. J Endod 2011;37:17–20.
22. Arnold M. Visualisierung. In: Hülsmann M, Schäfer E. Probleme in der Endodontie. Berlin: Quintessenz Verlag, 2007.
23. Betz W. Unterstützende Sehhilfen in der Zahn-, Mund und Kieferheilkunde. Stellungnahme der DGZMK V 1.0. DZZ 53 (98).
24. Arnold M. Präendodontischer Aufbau und problemorientierte Gestaltung der endodontischen Zugangskavität. Quintessenz 2012;63:439–448.
25. Mounce RE. Surgical operating microscopes in endodontics: the paradigm shift. Gen Dent 1995;43:346–349.
26. Friedrichs C. Die endodontische Landkarte. Orientierungshilfen zur Präparation der Zugangskavität und der Darstellung der Kanalsysteme – Teil 1. Endodontie 2010;19:355–363.
27. Arnold M, Paque F. Klinisches Management x-förmiger Wurzelkanalkonfigurationen bei ersten Oberkiefermolaren. Endodontie 2010;19:399–409.
28. Kerezoudis NP, Valavanis D, Proutzos F. A method of adapting gutta-percha master cones for obturation of open apex cases using heat. Int Endod J 1999;32:53–60.
29. Marcos-Arenal JL, Rivera EM, Caplan DJ, Trope M. Evaluating the paper point technique for locating the apical foramen after canal preparation. Oral Surg Oral Med Oral Pathol Oral Radiol Endod 2009;108:e101–105.
30. Koçkapan, C. Die Struktur des Wurzeldentins. Endodontie 2012;21:113–128.
31. McCabe PS, Dummer PM. Pulp canal obliteration: an endodontic diagnosis and treatment challenge. Int Endod J 2012;45:177–197.
32. Bajaj D, Sundaram N, Nazari A, Arola D. Age, dehydration and fatigue crack growth in dentin. Biomaterials 2006;27:2507–2517.
33. Rivera EM, Walton RE. Logitudinal root fractures: findings that contribute to complex endodontic diagnosis. Endod Topics 2009;16:82–111.
34. Kim S, Rethnam S. Hemostasis in endodontic microsurgery. Dent Clin North Am 1997;41:499–511.
35. Kim S. Principles of endodontic microsurgery. Dent Clin North Am 1997;41:481–497.
36. Velvart P. [The operating microscope in root tip resection. II. Retrograde care]. Schweiz Monatsschr Zahnmed 1997;107:968–983.
37. Velvart P. [The operating microscope in root tip resection. I. The resection]. Schweiz Monatsschr Zahnmed 1997;107:506–521.
38. Hsu YY, Kim S. The resected root surface. The issue of canal isthmuses. Dent Clin North Am 1997;41:529–540.
39. Slaton CC, Loushine RJ, Weller RN, Parker MH, Kimbrough WF, Pashley DH. Identification of resected root-end dentinal cracks: A comparative study of visual magnification. J Endod 2003;29:519–522.
40. Rubinstein RA, Kim S. Long-term follow-up of cases considered healed one year after apical microsurgery. J Endod 2002;28:378–383.



41. Goldman M, Pearson AH, Darzenta N. Endodontic success--who's reading the radiograph? *Oral Surg Oral Med Oral Pathol* 1972;33:432–437.
42. Goldman M, Pearson AH, Darzenta N. Reliability of radiographic interpretations. *Oral Surg Oral Med Oral Pathol* 1974;38:287–293.
43. D'Addazio PS, Campos CN, Özcan M, Teixeira HG, Passoni RM, Carvalho AC. A comparative study between cone-beam computed tomography and periapical radiographs in the diagnosis of simulated endodontic complications. *Int Endod J* 2011;44:218–224.
44. American Association of Endodontists; American Academy of Oral and Maxillofacial Radiography. AAE and AAOMR joint position statement. Use of cone-beam-computed tomography in endodontics. *Pa Dent J* 2011;78:37–39.
45. Bürklein S. DVT in der Endodontie. *Endodontie* 2011;20: 381–388.
46. European Society of Endodontology. Quality guidelines for endodontic treatment: consensus report of the European Society of Endodontology. *Int Endod J* 2006;39: 921–930.
47. AAE Position Statement. Use of microscopes and other magnification techniques. *J Endod* 2012;38:1153–1155.
48. Baldassari-Cruz LA, Lilly JP, Rivera EM. The influence of dental operating microscope in locating the mesiolingual canal orifice. *Oral Surg Oral Med Oral Pathol Oral Radiol Endod* 2002;93:190–194.
49. Wolcott J, Ishley D, Kennedy W, Johnson S, Minnich S, Meyers J. A 5 yr clinical investigation of second mesiobuccal canals in endodontically treated and retreated maxillary molars. *J Endod* 2005;31:262–264.
50. Tsesis I, Rosen E, Schwartz-Arad D, Fuss Z. Retrospective evaluation of surgical endodontic treatment: traditional versus modern technique. *J Endod* 2006;32:412–426.
51. Tsesis I, Faivishevsky V, Kfir A, Rosen E. Outcome of surgical endodontic treatment performed by a modern technique: a meta-analysis of literature. *J Endod* 2009;35:1505–1511.
52. Setzer FC, Shah SB, Kohli MR, Karabucak B, Kim S. Outcome of endodontic surgery: a meta-analysis of the literature--part 1: Comparison of traditional root-end surgery and endodontic microsurgery. *J Endod* 2010;36:1757–1765.
53. Setzer F, Kohli M, Shah S, Karabucak B, Kim S. Outcome of endodontic surgery: A Meta-analysis of the literature - Part 2: Comparison of endodontic microsurgical techniques with and without the use of higher magnification. *J Endod* 2012;38:1–10.
54. Levenson D. Higher powered magnification improved endodontic surgery outcomes. *Evidence-based Dent* 2012; 13:109.
55. Carr GB, Murgel C A. The use of the operating microscope in endodontics. *Dent Clin North Am* 2010;54:191–214.
56. Schwarze T, Baethge C, Stecher T, Geurtsen W. Identification of second canals in the mesiobuccal root of maxillary first and second molars using magnifying loupes or an operating microscope. *Aust Endod J* 2002;28:57–60.
57. Hassan B, Metska ME, Ozok AR, van der Stelt P, Wesselink PR. Detection of vertical root fractures in endodontically treated teeth by a cone beam computed tomography scan. *J Endod* 2009;35:719–722.
58. Mora MA, Mol A, Tyndall DA, Rivera E. In vitro assessment of local tomography for the detection of longitudinal tooth fractures. *Oral Surg Oral Med Oral Path Oral Radiol Endod* 2007;103:825–829.

## Intracoronale und intrakanaläre endodontische diagnostik

**KEYWORDS** *diagnostics, access cavity, dental operating microscope, loupes, prognosis*

An important part of the endodontic diagnostic process is the optical examination of the pulp cavity and the canal systems. While the detailed optical examination of the pulp cavity is completed before starting root canal treatment, optical examination of the visible parts of the canal systems continuously accompanies the shaping of the root canal. During this diagnostic process, the endodontist records and documents the findings, with the aid of optical magnification and coaxial light. This diagnostic approach serves to verify the preliminary diagnosis and enables the early detection of impeding complications as well as the early identification of teeth that are not salvageable. For these reasons, this diagnostic step is principally recommended both before and during root canal treatment.