



Michael Arnold

Entfernung von Silberstiften

INDIZES

Silberstift, Revision, Fragment, Loop-Technik

ZUSAMMENFASSUNG

Silberstifte wurden lange Zeit als Wurzelkanalfüllmaterial verwendet, um eine langfristige Desinfektion gegen im Wurzelkanal verbliebene pathologische Mikroorganismen zu erreichen und weil sie leicht in den Wurzelkanal einzuführen waren. Die erwartete Desinfektionswirkung konnte nicht bestätigt werden. Auffällig ist bei schlechter Abdichtung des Wurzelkanals eine ausgeprägte Korrosion der Stifte, sodass eine Entfernung im Fall einer fortbestehenden Infektion erforderlich wird. Zu den Entfernungsmethoden zählen die Braiding-, die Tube- und die Ultraschalltechnik. Als aktuelle Neuentwicklung hat sich vor allem die Loop-Technik für eine minimalinvasive Technik zur Entfernung tief frakturierter Silberstiftfragmente bewährt.

Einleitung

Die Anwendung von Silberstiften als Wurzelfüllungsmaterial empfahl Preiswerk bereits 1908, da sie sich leicht bis zur Wurzelspitze in den Wurzelkanal einfügen lassen¹. Dazu verwendete er bereits 20 Jahre zuvor Metallstifte aus Gold oder Silber mit Phosphatzement. Durch den Zusatz von Chinosol sollte ein aseptischer Dauerzustand erreicht werden. Eine antibakterielle Wirkung von Silber wurde bereits 1899 von Thiele und Wolf beschrieben². Zu den ersten Autoren, die sich mit der antimikrobiellen Wirkung von Metallen auseinandersetzten, zählen von Behring (1890) und Miller (1892)^{3,4}.

Noch bis in die 80er-Jahre wurden Silberstifte in Kombination mit Zementen als adäquate Wurzelfüllmaterialien empfohlen^{5,6}. Heute gilt die Nutzung von Silberstiften zur Wurzelkanalfüllung als obsolet⁷⁻⁹. Ein Grund ist die ausbleibende antimikrobielle Wirkung der verwendeten

Silberstifte. Auch der direkte Zusatz von Silber in Wurzelkanalfüllpasten ließ bisher keine Verbesserung der antimikrobiellen Wirkung erkennen¹⁰. Ein weiterer Grund für den Verzicht auf Silberstifte ist das Korrosionsverhalten bei Flüssigkeitskontakt¹¹⁻²¹. Darüber hinaus ermöglichen Silberstifte selbst unter Verwendung zusätzlicher Füllmaterialien keine hinreichende apikale Abdichtung²².

Silberstifte weisen in vielen Fällen nur begrenzt Friktion im Wurzelkanal auf, da eine Formkongruenz zwischen präpariertem Wurzelkanal und Stift kaum zu erzielen ist. Die Retention der Stifte erfolgte überwiegend in der apikalen Konstriktion, die häufig hierfür intentionell so erweitert wurde, dass eine Klemmpassung des Stifts erreicht wurde. Bei der erneuten Desinfektion und Obturation ist daher mit einem erhöhten Risiko der Extrusion von Desinfektionslösungen und Füllmaterialien zu rechnen.

Abb. 1a Etwa 8 mm im Durchmesser umfassende ovale bläuliche Verfärbung der Gingiva apikal von Zahn 22 mit einem erhabenen Fistelausgang. An der basalen Grenze der befestigten Gingiva ist ein Narbenzug von Zahn 13 bis Zahn 11 bei chronisch entzündeter Gingiva zu erkennen.

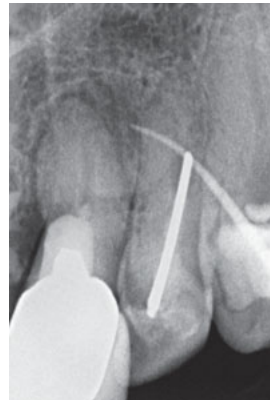
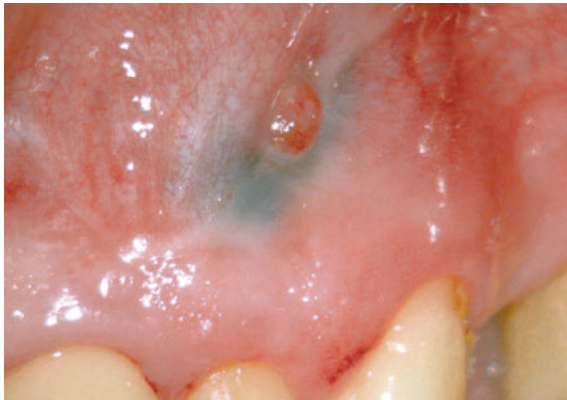
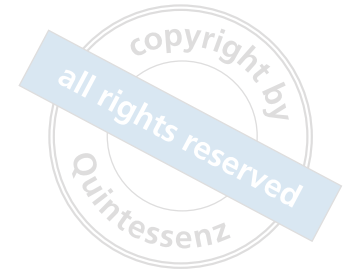Abb. 1b Auf der Röntgenaufnahme weist der Fistelkanal zum Zahn 21 mit unvollständiger Wurzelkanalfüllung; Zahn 22 wurde mit einem Silberstift gefüllt und reseziert.



Notwendigkeit der Entfernung

Die Notwendigkeit der Entfernung wird kontrovers diskutiert. Zytotoxische Reaktionen auf korrodierende Silberstifte wurden im Tierexperiment nachgewiesen²³. Goldberg untersuchte den Zusammenhang zwischen korrodierten Silberstiften und klinischen Misserfolgen und vermutete, dass ein nachteiliger Einfluss auf den Heilungsprozess bestehen könne²⁴. Andere Autoren konnten keine durch Silberstifte induzierten Entzündungen nachweisen^{13,18,19,25}. Einigkeit besteht darin, dass Silberstifte bei Kontakt zu Flüssigkeiten bereits nach kurzer Zeit zu korrodieren beginnen. Die Produkte dieses Korrosionsprozesses sind Silberoxid, Chloride und Schwefel^{6,11,12,14,16,17,21}. Goon & Lugassy wiesen bei überinstrumentierten Silberstiften einen Galvanismus nach, sodass eine Entzündungsreaktion im Zusammenhang mit dem Korrosionsprozess fortbestehen kann²⁰.

In der Stellungnahme der American Association of Endodontists (AAE) aus dem Jahr 2017 wird auf der Grundlage der vorliegenden Erkenntnisse keine prophylaktische Entfernung von Silberstiften empfohlen⁹. Nur wenn eine mikrobielle Infektion fortbesteht, sollte eine vollständige Entfernung erfolgen. Mit der fortschreitenden Korrosion können zusätzlich Verfärbungen im Dentin, den periradikulären Geweben, der Gingiva^{15,26} sowie Desintegrationen und Frakturen auftreten²¹ (Abb. 1a und b). Eine rechtzeitige Entfernung kann, unabhängig von einem möglichen gesundheitlichen Risiko, daher zur Vermeidung dieser Komplikationen beitragen.

Methoden der Entfernung

Allgemeine Hilfsmittel

Die meisten Silberstifte lassen sich in kurzer Zeit vollständig unter Einsatz graziler Zangen (Laschal PCF75SPL/M, Fa. Jadent, Aalen) oder Nadelhalter entfernen⁷. Speziell präparierte Bohrer zur Freilegung der Silberstifte am Wurzelkanaleingang sollten den minimalinvasiven Zugang ermöglichen²⁷. Zur Entfernung wurden das Masserann-Kit²⁸, die Braiding-Technik mit Hedström-Feilen²⁹, eine modifizierte Stieglitz-Zange²⁷, Nadelhalter und Gefäßklemmen³⁰ genutzt.

In schwierigen Fällen tief frakturierter Silberstifte wurde der kombinierte Einsatz von Canal-Finder-System und Ultraschall empfohlen³¹. Mit dieser Methode gelang es, bis zu 70 % tief frakturierter Silberstifte zu entfernen. Als nachteilig wurde die Gefahr der Wurzelperforation beschrieben.

Fallbeispiel 1

Bei einem 45-jährigen männlichen Patienten bestand die Notwendigkeit der Entfernung von Silberstiften am Zahn 37. Im Rahmen einer zeitigen Wurzelkanalbehandlung wurden nach Kariesentfernung und einer dentinadhäsiven Aufbauauffüllung mit Komposit Isthmen und Wurzelkanaleingänge mit einem Langschaftrosenbohrer in den Größen 012 bis 005 zahnhartsubstanzschonend freigelegt. Nach einer ultraschallaktivierten Reinigung und Desinfektion mit Natriumhypoch-

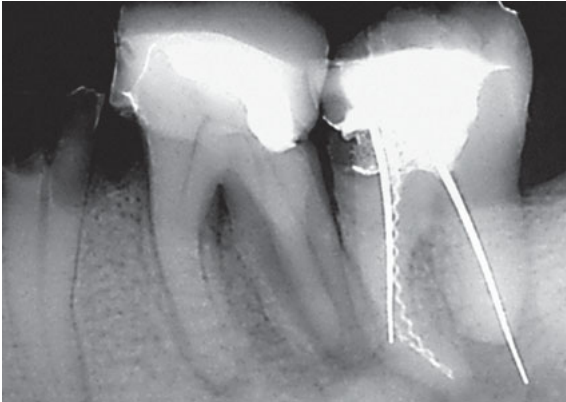


Abb. 2 Zahn 37 mit apikaler Aufhellung bei unvollständiger Wurzelkanalfüllung mit Silberstiften und Fragmenten.

lorit (NaOCl) gelang es, die Silberstifte mit einer graziilen Flachzange zu entfernen³².

Die vergleichsweise leichte Entfernbarkeit stand im Zusammenhang mit dem fortgeschrittenen Zerfall des Sealers und dem Korrosionsprozess (Abb. 2 bis 4). Die Anwendung derartiger Zangentechniken setzt allerdings voraus, dass die Stifte bis an den Wurzelkanaleingang oder optimalerweise bis in das Pulpakavum reichen. Es ist sorgfältig darauf zu achten, dass nur rein vertikale Zugbewegungen ausgeübt werden, da es sonst leicht zur Fraktur des koronalen Stiftanteils kommt.

Tube-Technik

Das Prinzip der Entfernung mithilfe einer Tube-Technik besteht darin, Silberstifte mechanisch in eine Hülse einzuklemmen oder einzukleben. Je nach Fortschritt des Korrosionsprozesses sind die Stifte allerdings auf Zugbelastung frakturanfällig. Im ersten Arbeitsschritt werden die Silberstifte koronal freigelegt und vorsichtig von Zementresten gesäubert. Anatomische Strukturen, wie z. B. Isthmen oder ovale Wurzelkanalquerschnitte, können bei der Freilegung genutzt werden, damit der Stift mechanisch nicht zusätzlich durch einen Materialabtrag geschwächt wird.

Als Hilfsmittel stehen individuell gekürzte graziile Kanülen oder das Instrument Removal System (IRS, Fa. Jadent) in den vier Größen ISO 60, 80, 100 und 160 zur Verfügung^{33,34}. Der Stift oder

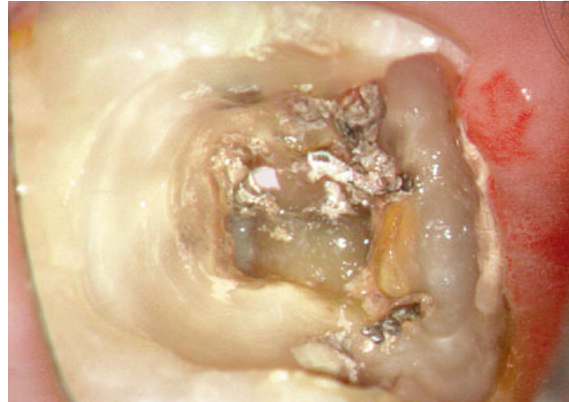


Abb. 3a Sicht in die Kavität an Zahn 37. Bei 16-facher Vergrößerung sind zwei Silberstifte und ein Lentulofragment zu erkennen. Vor einer weiteren antiseptischen Therapie erfolgen die Kariesentfernung und eine Aufbaufüllung.




Abb. 3b Beide Silberstifte zeigen ausgeprägte Korrosionen.

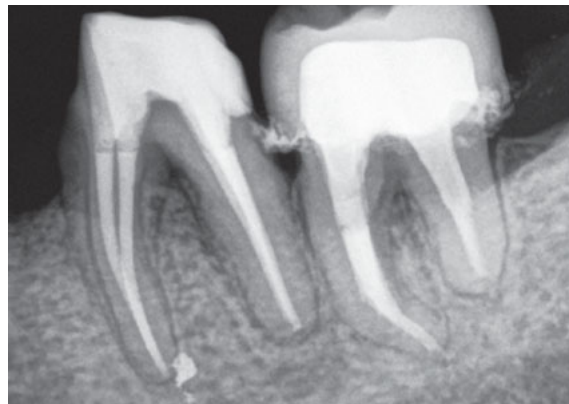

Abb. 4 Drei Jahre postoperativ haben sich am Zahn 37 und 36 die periapikalen Aufhellungen zurückgebildet.

ein Teilfragment werden in der Hülse mit einem eingeschraubten Dorn eingeklemmt und dann durch Zugbewegung, ggf. unter zusätzlicher Ultraschallaktivierung, entfernt. Damit das System eingesetzt werden kann, muss der Stift jedoch mindestens 2 mm zirkulär freigelegt werden. Während der Dorn eingeschraubt wird, soll die Kanüle mit einem nach apikal gerichteten Druck fixiert werden.

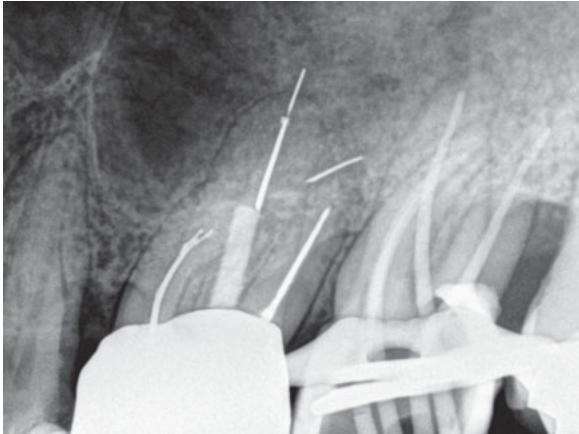


Abb. 5 Zahn 26 wurde vor mehr als zehn Jahren mit Silberstiften gefüllt. Überstehende Silberstifte frakturierten als Folge der Korrosion mesiobukkal und palatinal.

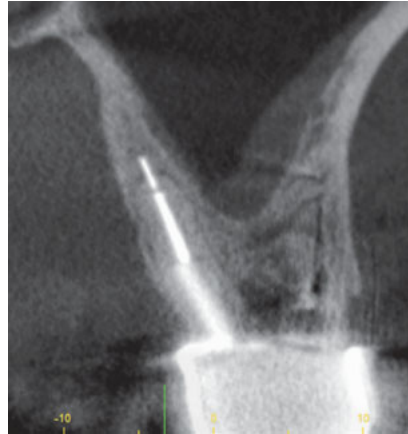

Abb. 6a Frontale Rekonstruktion der DVT-Aufnahme. Palatinal steht ein Anteil des frakturierten Silberstiftes scheinbar reizlos im Kontakt mit dem Alveolarknochen.

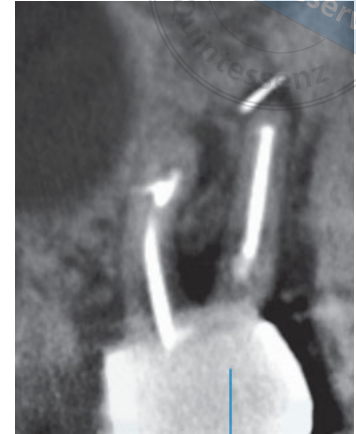

Abb. 6b In der sagittalen Ebene ist eine apikale Aufhellung bei unvollständiger Wurzelkanalfüllung zu erkennen. Der frakturierte Anteil eines Silberstiftes ist nach distobukkal verlagert.



Abb. 7 Nach Freilegung des Silberstiftfragments unterhalb des palatinalen Stiftaufbaus kann das IRS-System zur Entfernung genutzt werden.

Alternativ können standardisiert industriell gefertigte oder individuell angepasste Kanülen genutzt werden. Die Kanüle wird nach Bestimmung des geeigneten Durchmessers über den Stift geführt. Durch das Einschrauben einer zusätzlichen Handfeile oder die Verwendung eines Zyanoacrylatklebers kann das Silberstiftfragment fixiert und entfernt werden.

Nachteilig ist der erforderliche Platzbedarf, sodass insbesondere im mittleren Wurzel Drittel die Gefahr einer Stripperforation besteht. Liegt das Ende eines frakturierten Silberstiftes innerhalb oder apikal einer Wurzelkrümmung, ist eine Tube-Technik nicht mehr indiziert. Der technikbedingte Verlust an Zahnhartsubstanz als auch die Begradigung des Wurzelkanals verschlechtern die

Prognose für den Langzeiterhalt^{35,36}. In seltenen Fällen können Silberstiftanteile durch den Versuch, das Instrument in der Hülse einzufassen, apikalwärts verschoben werden, sodass die Chancen einer orthograden Entfernung erschwert werden.

Fallbeispiel 2 – Instrument Removal System

Im Rahmen der komplexen Therapie einer kombinierten Paro-Endo-Läsion an den Zähnen 24 bis 27 wurde eine Revisionsbehandlung am Zahn 26 mit einer Parodontitis apicalis chronica notwendig. Um eine vollständige Reinigung und Desinfektion des Wurzelkanalsystems zu ermöglichen, erfolgte die Entfernung des palatinalen Stiftsystems und der teilweise frakturierten Silberstifte. In den geradlinig zugänglichen Bereichen wurde dazu das IRS-System genutzt. Nach zirkulärer Freilegung gelang es jeweils, den zu entfernenden Silberstift im IRS rot (ISO 80) einzuklemmen und vollständig zu entfernen (Abb. 5 bis 9). Lediglich der apikal überstehende Anteil des Silberstiftfragments im palatinalen Wurzelkanal erforderte den Einsatz der Ultraschalltechnik. Ein im mesiobukkalen Wurzelkanal apikal retinierter Rest eines Silberstiftes von etwa 1,5 mm wurde belassen und nach einer Desinfektion in die thermoplastische Wurzelkanalfüllung integriert.




Abb. 8 Der im IRS arretierte Silberstift und alle weiteren sind vollständig korrodiert.

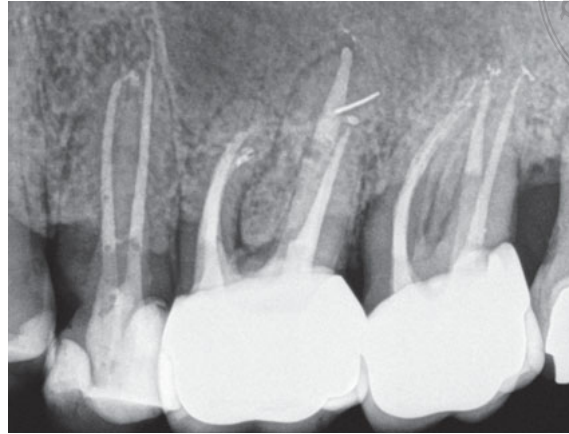

Abb. 9 Vier Jahre nach Abschluss der Therapie erscheint die apikale Aufhellung im Vergleich zum Ausgang deutlich verkleinert. Das intraossäre Fragment hat die Position kaum verändert und ist röntgenografisch reizlos integriert.

Fallbeispiel 3 – Kanülenklebetechnik

In Vorbereitung auf eine prothetische Neuversorgung der Zähne 14 bis 16 wurde im Verlauf einer Wurzelkanalbehandlung eine Röntgenmessaufnahme angefertigt. Dabei fiel am Zahn 16 nach einer vor mehreren Jahren abgeschlossenen Wurzelkanalbehandlung eine fortbestehende apikale Läsion auf. Der ausgeprägte Röntgenkontrast des Wurzelfüllmaterials ließ eine Silberstiftfüllung vermuten, sodass der Patient in eine auf Endodontie spezialisierte Praxis zur Revision überwiesen wurde.

Die langen Silberstifte waren erst am Wurzelkanaleingang sichtbar, sodass sie nicht mit einer Zange oder einem Nadelhalter gegriffen werden konnten. Der Sealer war locker, weich und schwarz verfärbt. Bereits unter Einsatz von Ultraschall konnten ohne Berührung der Stifte Sealer und Gewebereste aus dem Wurzelkanalsystem entfernt werden. Die Stifte wurden zirkulär auf eine Tiefe von 3 mm mit einer Ultraschallfeile ISO 25 so freigelegt, dass eine passende stumpfe Kanüle ausgewählt werden konnte. War der Sitz der Kanüle zu locker, wurde die rundliche Form mit einer Flachzange oval verformt, sodass eine geringe mechanische Klemmpassung vorlag. In die Kanüle wurde über die Spitze flüssiger Zyanoacrylatkleber

aufgenommen. Ein leichter Unterdruck kann mit einer Luer-Lock-Spitze erzeugt werden, sodass der Kleber leichter in die Kanüle einfließen kann. Nach trockener Reinigung der Kanülenoberfläche wurde die Kanüle auf den angefeuchteten Silberstift aufgesetzt. Um den Abbindeprozess zu beschleunigen, wurden einige Tropfen Wasser zugeführt. Nach etwa 30 Sekunden Verweildauer ließen sich die Stifte durch Zugkraft entfernen (Abb. 10 bis 12).

Ultraschall

Bei tief frakturierten Stiften in gekrümmten Wurzelkanalanteilen kann die Ultraschalltechnik genutzt werden^{37–39}. Im Gegensatz zur Entfernung fester metallischer Fragmente können Silberstifte nicht in Schwingung versetzt werden. Ultraschallinstrumente werden zur Entfernung von Zement- oder Sealerresten und minimalinvasiven Freilegung genutzt. Dabei wird der Wurzelkanal entlang der inneren Krümmung so verbreitert, dass der Silberstift aus der Zementschicht luxiert werden kann. Für das Mobilisieren können Endosonden, ein Micro-Opener oder Handspreader genutzt werden. Erst wenn sich das Stiftfragment locker im Wurzelkanal bewegen lässt, kann es mit Ultraschall unter Spülung entfernt werden.

Abb. 10 Am Zahn 16 mit langen und in die Zugangskavität reichenden Silberstiften wird eine Revision aufgrund einer chronischen apikalen Parodontitis notwendig.

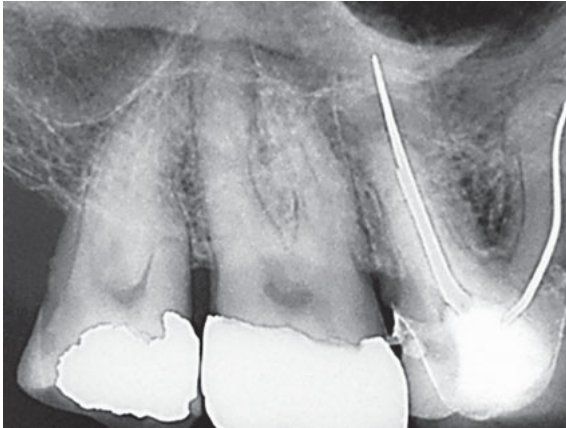


Abb. 11 Unter Anwendung der Kanülenklebetechnik konnten die korrodierten Silberstifte vollständig entfernt werden.

Abb. 12 Der Einsatz der Klebetechnik mit Kanülen bedingt einen erhöhten Platzbedarf im koronalen Wurzel Drittel.

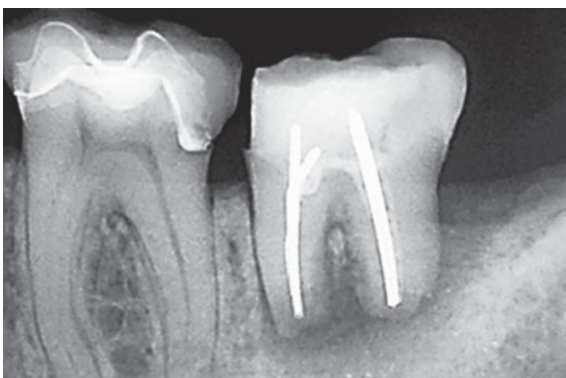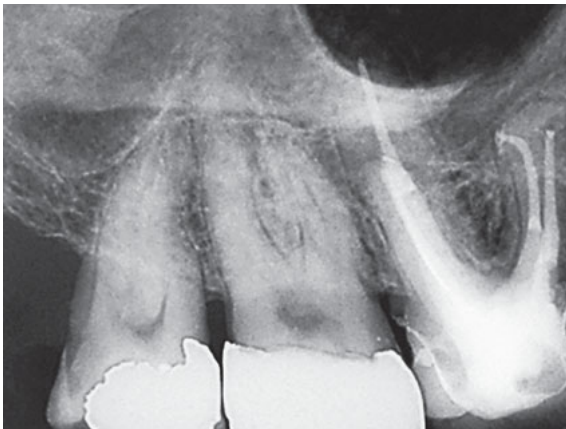


Abb. 13 Der mit drei Silberstiften gefüllte Zahn 37 weist nach Wurzelspitzenresektion eine fortbestehende apikale Aufhellung mit distaler parodontaler Fistel auf.

Fallbeispiel 4

Nach einem ersten Versuch der Revision einer Wurzelkanalbehandlung bei einer 40-jährigen Patientin am Zahn 37 frakturierten die Silberstifte unterhalb des Wurzelkanaleingangs. Unter Sicht mit dem Dentalmikroskop gelang es, die Stifte so freizulegen, dass sie mit einer Sonde aus dem Verbund zum Komposit luxiert werden konnten (Abb. 13 bis 15).

Loop-Technik

Als weiteres Hilfsmittel zur Entfernung von Silberstiften und Fragmenten können kleinste Drahtschlaufen aus Stahl oder Nickel-Titan-Draht mit einem Durchmesser von 0,1 mm oder 0,07 mm genutzt werden^{40–42}. Ihr Einsatz ermöglicht die Entfernung bereits ab einer zirkulären Freilegung von 0,5 mm, sodass mehr Zahnhartsubstanz erhalten werden kann⁴². Diese Technik empfiehlt sich vor allem bei langen Fragmenten, die im Fall einer Ultraschallaktivierung weiter ermüden und erneut frakturieren können.

Als neuestes Hilfsmittel zur Entfernung von Fragmenten und Silberstiften wurde ein graziiles stiftförmiges Hilfsmittel mit der Bezeichnung „Broken Tool Remover Pen“ (BTR Pen, Fa. LyDenti, Großbeeren) entwickelt. Eine vorgefertigte Drahtligatur aus Nickel-Titan in den Größen 0,1 mm oder 0,07 mm wird in einer dünnen Kanüle (0,3 mm) geführt. Die Drahtschleife lässt

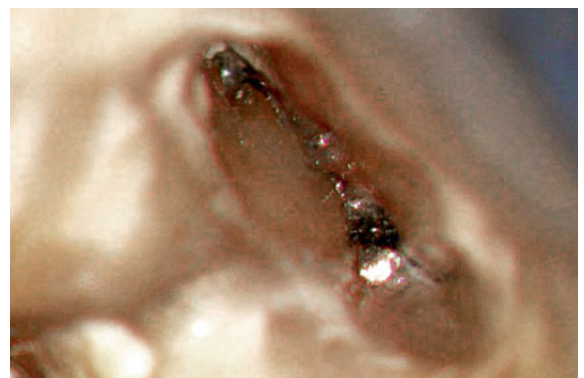

Abb. 14 Ansicht auf die frakturierten Silberstifte mesial. Nach Erweiterung des Isthmus ließen sich die Silberstifte luxieren und entfernen.



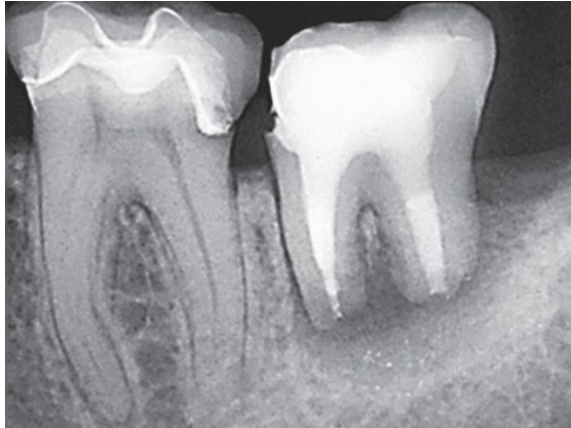

Abb. 15 Zwei Jahre nach Revision ist die Fistel abgeheilt und die apikale Aufhellung verkleinert.

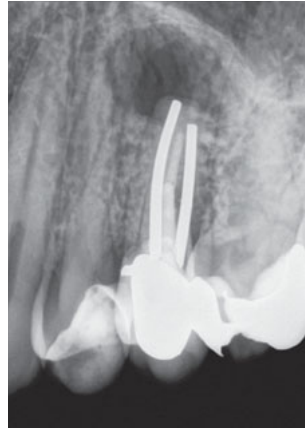


Abb. 16 Der Zahn 25 wurde mit zwei stark dimensionierten Silberstiften gefüllt und nachfolgend wurzelspitzenreseziert. Eine apikale Aufhellung persistiert.

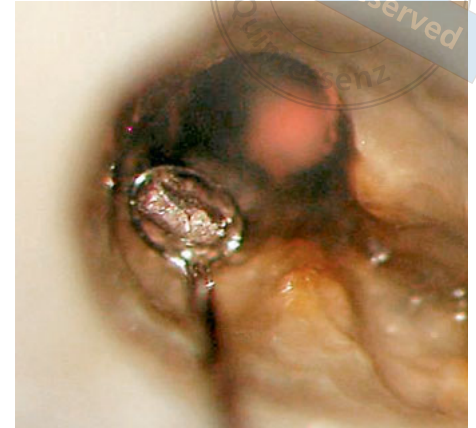


Abb. 17 Nach Freilegung und leichter Ultraschallaktivierung konnten die Stifte mit einem Loop-System entfernt werden.

sich manuell über einen Zugmechanismus so verengen, dass ein Stift oder Fragment mechanisch fixiert entfernt werden kann. Das Besondere an diesem Hilfsmittel ist, dass die Kraft besser dosiert werden kann als bei vergleichbaren Systemen. Damit kann die durch Kraft-Überdosierung nicht selten resultierende Ruptur der Drahtschleife vermieden werden. Nachteilig ist der techniksensitive Einsatz der Hilfsmittel. Eine effektive und erfolgreiche Anwendung gelingt deshalb besser mit dem Dentalmikroskop⁴².

Fallbeispiel 5

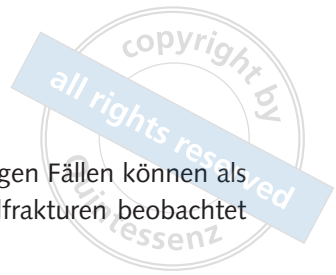Der Zahn 25 eines 51-jährigen männlichen Patienten wurde vor über 20 Jahren mit zwei stark dimensionierten Silberstiften gefüllt und nachfolgend reseziert. Im Rahmen einer intrakoronaren Diagnostik wurde die Erhaltungsfähigkeit des Zahns geprüft. Dazu wurden die Silberstifte mit einem FragRemover (Fa. HanChaDent, Groitzsch) entfernt und die Wurzelkanalwand auf mögliche Dentinrisse geprüft. Die Entfernung der massiven Silberstifte gelang mit einer Drahtschleife von 0,1 mm Stärke in Kombination mit Ultraschallaktivierung. Dentinrisse als mögliche begünstigende Ursache der fortbestehenden Infektion ließen sich nicht identifizieren. Die nicht wandständige Wurzelkanalfüllung erschien als mögliche Ursache für die persistierende apikale Parodontitis (Abb. 16 bis 18).




Abb. 18a und b Beide Stifte konnten schon nach 1 mm gefasst und durch Zugkraft entfernt werden. Auch hier ist an den apikalen Anteilen Korrosion zu erkennen.

Vollständigkeit und Erfolg

Hülsmann berichtete bereits 1990, dass bis zu 90 % der Silberstifte mit der Kombination von Handinstrumenten, Canal Finder und Ultraschall entfernt werden konnten³¹. Weitere prospektive Studien zur erfolgreichen Entfernung von Silberstiften liegen nicht vor. Mit der häufigeren Anwendung von



Dentalmikroskopen und minimalinvasiven Techniken sind aktuell auch Silberstiftfragmente in apikaler Lage orthograd entfernbar, sodass die Notwendigkeit chirurgische Therapieverfahren weiter reduziert werden konnte.

Die invasiven Entfernungsstrategien führen zu einem zusätzlichen Verlust an Zahnhartsubstanz, sodass Biegefestigung und Elastizitätsmodul des verbleibenden Dentins negativ beeinflusst werden. Die vollständige Entfernung der Stifte ermöglicht eine erneute Reinigung und Desinfektion des

Wurzelkanalsystems. In einigen Fällen können als Spätkomplikationen Vertikalfrakturen beobachtet werden^{35,36}.

Fallbeispiel 6

Bei einer 38-jährigen Patientin fiel im Verlauf einer allgemeinen Befundaufnahme auf einem Orthopantomogramm (OPG) eine fortbestehende apikale Aufhellung am Zahn 46 auf. Die mesiale Wurzel wurde aufgrund einer Fistel bereits vor fünf Jahren reseziert. Der Zahn war symptomlos und wies keine pathologischen Sondierungswerte auf. Die Silberstifte wurden im Verlauf der endodontischen Revision mit einem Nadelhalter distal und mit Ultraschalltechnik mesial vollständig entfernt. Nach einer abschließenden Erweiterung, Reinigung und Desinfektion mit 5%iger NaOCl-Lösung erfolgte der apikale Verschluss mesial mit Mineral Trioxid Aggregat (MTA) und distal in vertikal thermoplastischer Wurzelfülltechnik. Ab dem mittleren Wurzel Drittel wurde das Wurzelkanalsystem dentinadhäsiv mit Komposit verschlossen und nachfolgend mit einer Krone

Abb. 19a OPG-Ausschnitt mit unvollständiger Wurzelkanalfüllung am Zahn 46 mit Silberstiften und mesialer Wurzelspitzenresektion. Eine apikale Aufhellung besteht seit mehreren Jahren symptomlos fort.

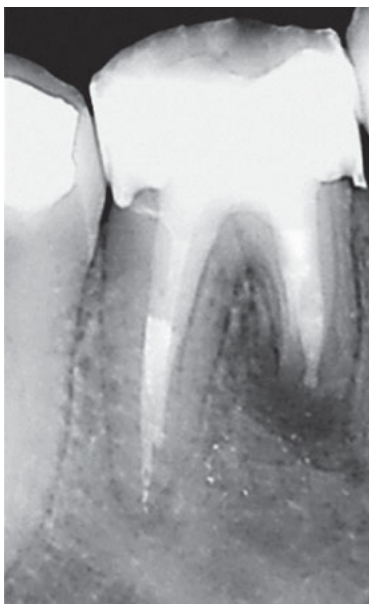
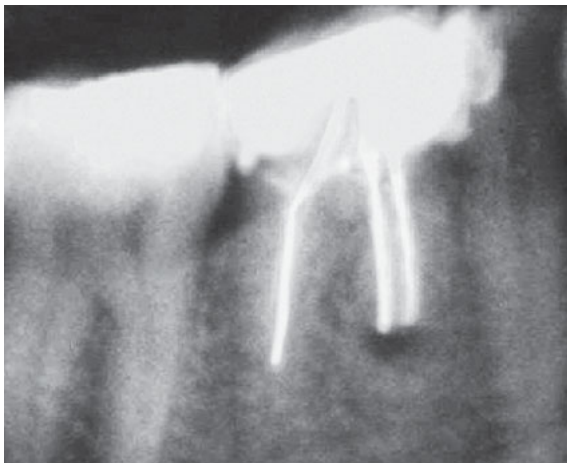



Abb. 19b Abschlusskontrolle nach Revision.

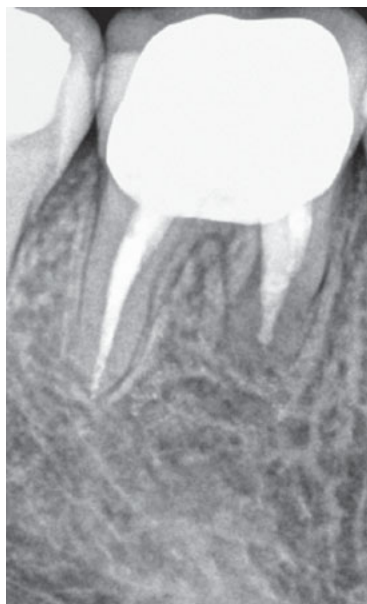

Abb. 19c Vier Jahre nach Revision ist der Zahn symptomlos und ohne pathologischen Befund.

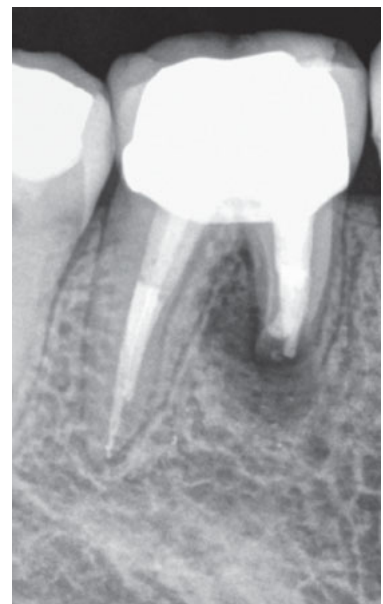

Abb. 19d Nach acht Jahren liegt erneut eine periradikuläre Aufhellung ohne pathologische Sondierungswerte vor. Im Verlauf der IKD konnten Dentinrisse nachgewiesen werden, sodass die Verdachtsdiagnose einer Vertikalfraktur bestätigt werden konnte.



versorgt. Vier Jahre nach Abschluss der endodontischen Revision war als Zeichen einer vollständigen Heilung ein gleichmäßig verfolgbarer Desmodontalspalt mesial und distal zu erkennen. Erst nach weiteren vier Jahren zeigte sich ein Rezidiv. Ursache war eine Vertikalfaktur, die durch eine intrakanaläre Befundaufnahme und Diagnostik gesichert werden konnte (Abb. 19a bis d).

Diskussion

Wurzelkanalfüllungen mit Silberstiften gelten aufgrund der mangelhaften Abdichtung und des Korrosionsverhaltens im Wurzelkanal international als obsolet⁹. Es kann aber davon ausgegangen werden, dass Silberstifte auch heute noch angewendet werden⁴³. Aufgrund der weit verbreiteten Anwendung vor allem in den 70er- bis 80er-Jahren besteht weiter die Notwendigkeit, Silberstifte im Rahmen einer Revisionsbehandlung zu entfernen. Darüber, ob in jedem Fall eine Entfernung angezeigt ist, besteht keine einheitliche Auffassung. Übereinstimmung über die Notwendigkeit der Revision besteht dann, wenn eine mikrobielle Infektion vorliegt. Ist auf einer zweidimensionalen Röntgenaufnahme keine apikale Aufhellung zu erkennen und der Zahn symptomlos, wird eine prophylaktische Entfernung nicht empfohlen⁹. Intraorale Röntgenaufnahmen lassen jedoch keine sichere Diagnostik einer apikalen Aufhellung zu. Darüber hinaus variiert die intraindividuelle als auch die interindividuelle Genauigkeit in der Beurteilung intraoraler Röntgenaufnahmen bis zu 50 %^{44,45}. In einer retrospektiven Studie wiesen Liang et al. nach, dass mit der intraoralen Aufnahmetechnik 50 % weniger apikale Aufhellungen im Vergleich zur DVT-Aufnahme diagnostiziert werden⁴⁶. Die DVT ist der intraoralen Röntgenaufnahme zur Diagnostik einer apikalen Aufhellung überlegen⁴⁷. Damit wäre zur Diagnostik einer mikrobiellen Infektion an Zähnen mit einer Silberstift-Wurzelkanalfüllung die Anfertigung einer auf den betroffenen Zahn eingegrenzten DVT-Aufnahme zu erwägen. Nachteilig können sich aber die ausgeprägten Artefakte der Silberstifte auf die Auswertung einer DVT-Auf-

nahme auswirken. So treten bei metallischen Objekten in der axialen Projektion strahlenförmige Artefakte und in der frontalen bzw. sagittalen Projektion Aufhärungsartefakte auf⁴⁸. Da auch in einigen Fällen ohne röntgenologischen Nachweis einer apikalen Aufhellung eine intrakanaläre mikrobielle Infektion fortbestehen kann, empfiehlt sich bei Vorliegen einer Silberstift-Wurzelkanalfüllung besser eine intrakoronale und intrakanaläre Befundaufnahme und Diagnostik (IKD). Weiche, schwarz zerfallene Sealer, infektiös fauliger Geruch, korrodierte Silberstifte oder unbehandelte Wurzelkanalanteile sind unter Sicht mit einer Lupe oder einem Dentalmikroskop leicht zu differenzieren, sodass eine für den Patienten geeignete Therapie bestimmt werden kann⁴⁹.

Die Auswahl der jeweiligen Hilfsmittel richtet sich nach der Lage der zu entfernenden Silberstifte und der verwendeten Befestigungszemente. Während sich die meisten Silberstifte auf einfache Weise mit einem gebogenen Mikronadelhalter oder einer grazilen Pinzette entfernt lassen, können fest zementierte oder frakturierte Silberstifte das Wurzelkanalsystem blockieren und eine effektive Reinigung und Desinfektion behindern. Die Überlegenheit eines einzelnen universellen Systems zur Entfernung ist nicht nachgewiesen. Kombinationen von mehreren Techniken haben sich in der Praxis durchgesetzt⁷.

Schlussfolgerungen

Minimalinvasive Techniken sind zur Entfernung von Silberstiften zu bevorzugen, damit Spät komplikationen mit einer Wurzellängsfaktur vermieden werden können. Insbesondere Tube-Systeme sollten lediglich im koronalen Wurzeldrittel zur Anwendung kommen, damit das Wurzeldentin nicht zu stark geschwächt wird.

Loop-Systeme stellen eine aktuelle Bereicherung der Hilfsmittel dar, da sie bei großer Zugkraft vergleichsweise wenig Retention an den Silberstiften erfordern. Für ein differenziertes, minimalinvasives Arbeiten innerhalb des Wurzelkanalsystems zur Entfernung tief frakturierter Silberstifte empfiehlt sich die Anwendung des Dentalmikroskops.

Literatur

- Preiswerk-Maggi G. Die Behandlung septischer Wurzelkanäle. *Dtsch Monatsschr Zahnheilkd* 1908;26:848–858.
- Thiele H, Wolf K. Über die bakterienschädigende Einwirkung der Metalle. *Arch Hyg* 1899;34:43.
- von Behring E. Ueber Desinfection, Desinfectionsmittel und Desinfectionsmethoden. *Zeitschr f Hygiene* 1890; Bd. IX: 401.
- Miller W. Die Mikroorganismen der Mundhöhle. Stuttgart: Georg Thieme-Verlag, 1892:278.
- Timpawat S, Jensen J, Feigal RJ, Messer HH. An in vitro study of the comparative effectiveness of obturating curved root canals with gutta-percha cones, silver cones, and stainless steel files. *Oral Surg Oral Med Oral Pathol* 1983;55:180–185.
- Maggio JD. Commentary on: A Scanning Electron microscope examination of silver cones removed from endodontically treated teeth. *J Endod* 2004;30:462.
- Hülsmann M. Retrieval of silver cones using different techniques. *Int Endod J* 1990;23:298–303.
- Whitworth J. Methods of filling root canals: principles and practices. *Endod Topics* 2005;12:2–24.
- American Association of endodontists. Use of silver points. AAE position statement. <https://www.aae.org/specialty/wp-content/uploads/sites/2/2017/06/silverpointsstatement.pdf>, Zugriff 28.09.2019.
- Padachey N, Patel V, Santerre P, Cvitkovitch D, Lawrence HP, Friedman S. Resistance of a novel root canal sealer to bacterial ingress in vitro. *J Endod* 2000;26:656–659.
- Seltzer S, Green DB, Weiner N, DeRenzis F. A scanning electron microscope examination of silver cones removed from endodontically treated teeth. *Oral Surg Oral Med Oral Pathol* 1972;33:589–605.
- Brady JM, del Rio CE. Corrosion of endodontic silver cones in humans: a scanning electron microscope and X-ray microprobe study. *J Endod* 1975;1:205–210.
- Zielke DR, Brady JM, del Rio CE. Corrosion of silver cones in bone: a scanning electron microscope and microprobe analysis. *J Endod* 1975;1:356–360.
- Gutiérrez JH, Villena F, Gigoux C, Mujica F. Microscope and scanning electron microscope examination of silver points corrosion caused by endodontic materials. *J Endod* 1982;8:301–311.
- Kehoe JC. Intracanal corrosion of a silver cone producing a localized argyria: scanning electron microscope and energy dispersive X-ray analyzer analyses. *J Endod* 1984;10:199–201.
- Zmener O, Dominquez FV. Corrosion of silver cones in the subcutaneous connective tissue of the rat: a preliminary scanning electron microscope, electron microprobe, and histological study. *J Endod* 1985;11:55–61.
- de Mele MF, Salvarezza RC, Videla HA. Electrochemical study of endodontic silver cones used in root canal therapy. *Biomaterials* 1986;7:297–300.
- Koren LZ, Yesilsoy C, Sinai IH, Chivian N. A detailed analysis of four long-term silver cone root canal fillings. *Oral Surg Oral Med Oral Pathol* 1988;66:86–92.
- Margelos J, Eliades G, Palaghias G. Corrosion pattern of silver points in vivo. *J Endod* 1991;17:282–287.
- Goon WW, Lugassy AA. Periapical electrolytic corrosion in the failure of silver point endodontic restorations: report of two cases. *Quintessence Int* 1995;26:629–633.
- Chana H, Briggs P, Moss R. Degradation of a silver point in association with endodontic infection. *Int Endod J* 1998;31:141–146.
- Gutmann JL. Can root canal filling with silver points provide an effective root canal seal? A perspective. *J Dist Columbia Dent Soc* 1979;54:35–36.
- Palmer GR, Weine FS, Palmer MJ, Healey HJ. A study of the tissue reaction to silver cones and Ti-6Al-4V in the rhesus monkey. *J Endod* 1979;5:116–120.
- Goldberg F. Relation between corroded silver points and endodontic failures. *J Endod* 1981;7:224–227.
- Hunter HA. The effect of gutta percha, silver cones and Rickert's root sealer on bone healing. *J Canad Dent Ass* 1957;23:385–388.
- Jarrett JH, Narang R. Metallic pigmentation from endodontic silver cone. *S C Dent J* 1980;38:17–23.
- Gerstein H, Weine FS. Specially prepared burs to remove silver cones and fractured dowels. *J Endod* 1977;3:408–410.
- Masserann J. Entfernen metallischer Fragmente aus Wurzelkanälen. *J Br Endod Soc* 1971;5:55–59.
- Ingle JI, Beveridge EE. (eds.) *Endodontics*, 2nd ed. Lea & Febiger, Philadelphia, 1976:269.
- Weisman MI. The removal of difficult silver cones. *J Endod* 1983;9:210–211.
- Hülsmann M. Removal of silver cones and fractured instruments using the Canal Finder System. *J Endod* 1990;16:596–600.
- Arnold M. Grenzfall Zahnerhalt – Diagnostik, Entscheidungsfindung und Therapie eines komplexen Falls. *Endodontie* 2011;20:325–335.
- Spriggs K, Gettleman B, Messer HH. Evaluation of a new method for silver point removal. *J Endod* 1990;16:335–338.
- Suter B. A new method for retrieving silver points and separated instruments from root canals. *J Endod* 1998;24:446–448.
- Madarati AA, Qualtrough AJ, Watts DC. Vertical fracture resistance of roots after ultrasonic removal of fractured instruments. *Int Endod J* 2010;43:424–429.
- Gerek M, Başer ED, Kayahan MB, Sunay H, Kaptan RF, Bayırlı G. Comparison of the force required to fracture roots vertically after ultrasonic and Masserann removal of broken instruments. *Int Endod J* 2012;45:429–434.
- Sieraski SM, Zillich RM. Silver point retreatment: review and case report. *J Endod* 1983;9:35–39.
- Nagai O, Tani N, Kayaba Y, Kodama S, Osada T. Ultrasonic removal of broken instruments in root canals. *Int Endod J* 1986;19:298–304.
- Shetty K. Technique tips – A predictable method for retrieval of silver cones using ultrasonics. *Dent Update* 2016;43:396–397.
- Roig-Greene JL. The retrieval of foreign objects from root canals: a simple aid. *J Endod* 1983;9:394–397.
- Terauchi Y, O'Leary L, Suda H. Removal of separated files from root canals with a new file-removal system: Case reports. *J Endod* 2006;32:789–797.
- Arnold M. Fragmententfernung mit einer modifizierten Schlingentechnik. *Endodontie* 2016;25:133–141.
- VDW homepage. <https://www.vdw-dental.com/de/sortiment/produktdetail/silberstifte/>, Zugriff 06.06.2019.
- Goldman M, Pearson AH, Darzenta N. Endodontic success--who's reading the radiograph? *Oral Surg Oral Med Oral Pathol* 1972;33:432–437.
- Goldman M, Pearson AH, Darzenta N. Reliability of radiographic interpretations. *Oral Surg Oral Med Oral Pathol* 1974;38:287–293.
- Liang YH, Li G, Wesselink PR, Wu MK. Endodontic outcome predictors identified with periapical radiographs and cone-beam computed tomography scans. *J Endod* 2011;37:326–331.
- Leonardi Dutra K, Haas L, Porporatti AL, Flores-Mir C, Nascimento Santos J, Mezzomo LA, Corrêa M, De Luca Canto G. Diagnostic accuracy of cone-beam computed tomography and conventional radiography on apical periodontitis: A systematic review and meta-analysis. *J Endod* 2016;42:356–364.
- Schulze RK, Berndt D, d'Hoedt B. On cone-beam computed tomography artifacts induced by titanium implants. *Clin Oral Implants Res* 2010;21:100–107.
- Arnold M, Friedrichs C, Tulus G, Verch S, Dennyhardt H, Sanner F. Intrakoronale und intrakanaläre Diagnostik (IKD). *Endodontie* 2013;22:9–21.



Removal of silver pins

KEY WORDS

silver cone, retreatment, fractured instrument, loop technique

ABSTRACT

For a long time, silver cones were used as root canal filling material to improve the disinfection and because they were easy to insert into the root canal. The expected disinfection effect could not be confirmed. In incompletely sealed root canals, pronounced corrosion of the silver points is detectable, requiring removal in cases of persistent infection. Removal methods include the braiding technique, the tube technique, and the ultrasound technique. In a recent development, the loop technique has been proven to be an effective minimally invasive technique for removing even deeply fractured silver point fragments.



Michael Arnold

Dipl.-Stom.
Königstraße 9
01097 Dresden
E-Mail: [Fortbildung@
endodontie-arnold.de](mailto:Fortbildung@endodontie-arnold.de)

Michael Arnold